dental labor France

REVUE INTERNATIONALE DE LA TECHNOLOGIE DENTAIRE

2

- **Planification des implants avec le flux de travail numérique**
- **Implants : « Plus que juste percer un trou »**
- **Implants pour les patients très âgés**

Mai-Juin 2021

www.dental-labor-france.fr

AMANNGIRRBACH

DÉCOUVREZ LA NOUVELLE DIMENSION DE LA MÉDECINE DENTAIRE UNIFIÉE

#dentistryunified
AGLIVECON
CONFÉRENCE DENTAIRE EN LIGNE + EXPO
20-24 AVRIL 2021

L'AG.Live CON a été l'occasion pour Amann Girrbach de présenter un état des lieux de la digitalisation mais aussi les dernières tendances et les nouvelles technologies de médecine dentaire. Sous la devise **« Own the digital transformation »**, des experts du monde entier ont aporté avec une grande expertise un éclairage inédit sur les thèmes de la digitalisation et du flux de travail interdisciplinaire.

L'ensemble des conférences et contenus reste accessible gratuitement après l'événement sous show.aglivecon.digital

VOUS AVEZ MANQUÉ LE DÉBUT ? AUCUN PROBLÈME !

▸ **show.aglivecon.digital**

Les présentations sont disponibles en ligne. Inscrivez-vous gratuitement aujourd'hui !

PROF. DR. MED. DENT. DANIEL EDELHOFF
LMU University Clinic of Munich, Polyclinic for Dental Prosthetics / Director

UNIV.-PROF. DR. MED. DENT. FLORIAN BEUER MME
Charité University Clinic of Berlin, Department of Prosthodontics, Geriatric Dentistry and Craniomandibular Disorders

PROF. DDR. ANDREAS MORITZ
University Clinic of Dentistry Vienna, Managing Director, Medical Director, Head of the Clinic

LEARN & DISCOVER CE CREDITS DIGITAL DENTISTRY

CONFÉRENCES PHARES

IDS 2021
22.-25.09.2021
Salle 03.2 | Stand A-010 - B-011

Amann Girrbach AG
Tel +43 5523 62333-105
www.amanngirrbach.com

Profondément enraciné

« Aucun implant n'est aussi bon que la dent naturelle », aiment expliquer les dentistes et les prothésistes dentaires dans leurs conférences mais ils soulignent aussi que les implants s'améliorent constamment. En termes de qualité fonctionnelle mais également d'esthétique.

L'idée d'implanter fermement une dent artificielle dans l'os de la mâchoire n'est pas un concept récent : il y a plus de 2.000 ans, on utilisait des « prothèses » en quartz. Comment les personnes traitées, ou plutôt maltraitées, ont dû se sentir ? Eh bien, les patients d'aujourd'hui se retrouvent dans une position bien plus favorable et confortable.

La dentisterie moderne bénéficie désormais de plusieurs décennies d'expérience en matière d'implantologie. Mais où évolue la tendance ? La mise en charge immédiate est très demandée, car de nombreux patients souhaitent qu'elle se fasse rapidement. Le titane est le matériau le plus populaire. D'autres matériaux sont en cours d'ajout.

Les implants céramiques en oxyde de zirconium sont une option très attrayante. En général, la demande de produits sans métal pour les prothèses augmente. Le principal bénéficiaire est le patient souffrant d'allergies ainsi que les patients avec des exigences esthétiques élevées. Le nombre de personnes âgées pour lesquelles leur apparence est importante est également en constante augmentation. Et cela inclut de splendides dents.

Les implants de longueur ou de diamètre réduit sont toujours plus fréquents. Les implants courts sont une bonne option pour les mâchoires étroites et atrophiées ainsi que pour les porteurs de prothèses ou pour les espaces étroits dans la région latérale antérieure.

Les articles de ce numéro traitent de tous ces aspects. Les techniciens dentaires et les dentistes documentent des cas très différents ou introduisent de nouveaux matériaux. Une affirmation fondamentale est conjointe à tous les articles : seule une coopération interdisciplinaire étroite et bien planifiée garantit le succès.

Je vous souhaite une lecture enrichissante et inspirante !

Barbara Schuster
Responsable éditoriale adjointe

SMILE

Axel Seeger
SMILE
Allemand – Anglais – Italien – Espagnol – Portugais – Français
Un livre en six langues
Verlag Neuer Merkur
ISBN 978-3-937346-77-9
128 pages, livre relié/hardcover
19,90 Euro

Un livre qui vous fait découvrir le monde fascinant des prothésistes dentaires et qui permettra aux Hommes de retrouver leur si beau sourire. Avec des textes en allemand, anglais, italien, espagnol, portugais et français.

Ce livre vous permettra de retrouver le sourire – expression de la sympathie, de la joie, de la satisfaction et de la chance: Des photos de dents naturelles, très diverses en termes de formes et de surfaces. Des coupes qui pénètrent jusqu'au plus profond de la dent et montrent les techniques utilisées. Il ne s'agit pas nécessairement de techniques de coupe compliquées mais plutôt des principes fondamentaux – basés avant tout sur le numérique – incontournables à l'heure actuelle.

Pour plus d'informations, voir:

www.fachbuchdirekt.de/SMILE

LIVRES DE RÉFÉRENCE
www.fachbuchdirekt.de
vnm

2104004 © Pixabay - huertacs

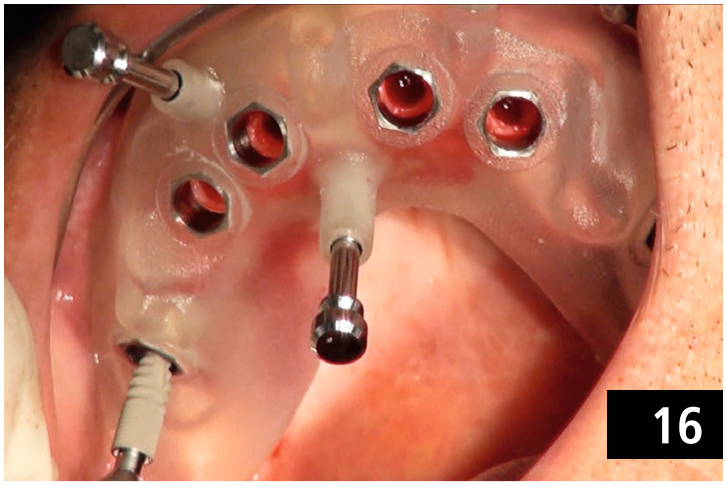

3 ÉDITORIAL

6 ACTUALITÉS

10 ÉVÉNEMENTS

PRODUITS

11 Infinident: Piliers d'implants - encore plus de possibilités

13 Zeramex lance de nouveaux produits en succession rapide

15 Bego: Elégant vissé / Systèmes d'implants Bego élargit le portefeuille

TECHNIQUES & MÉTHODES

16 Planification des implants avec le flux de travail numérique

23 Piliers individuels: le meilleur

26 Implants : « Plus que juste percer un trou »

33 Planification implantaire assistée par ordinateur et mise en charge immédiate

42 Implants pour les patients très âgés

57 Les implants : Une aide, pas une solution

41 LIVRES

72 IMPRESSION

IDS 2021 – une impulsion positive au bon moment

Oui, il aura lieu – le Salon Dentaire International. En tant que principal événement de la branche, l'IDS présentera l'état de la technologie dentaire du 22 au 25 septembre 2021 à Cologne et offrira de multiples impulsions prometteuses.

Les exposants présentent des alliages, des céramiques, des plastiques et d'autres matériaux éprouvés et innovants, ainsi que des procédés pour leur transformation et bien d'autres choses encore. Cela permet aux visiteurs du Salon international d'Odontologie de bénéficier d'une vue d'ensemble complète. Cependant, en raison des mesures de protection dues à Corona, beaucoup de choses seront différentes de d'habitude dans les halls d'exposition. Nous connaissons tous les mesures usuelles : garder ses distances, hygiène, masques de tous les jours, ventilation, application Corona. À Cologne, tout cela est réuni dans le concept #B-SAFE4business.

Pour les visiteurs, cela signifie, entre autres, qu'ils sont guidés le long de certains itinéraires de salle en salle. La nouvelle application pour smartphone eGuard y aide. Koelnmesse l'a développé en collaboration avec Samsung SDS. À l'IDS, il assure une « gestion des audiences » en toute sécurité grâce à un système de positionnement intérieur. Le volume de visiteurs sur le lieu de l'exposition est essentiellement déterminé par la « distance corona » entre deux personnes et par le nombre de personnes admises dans la salle respective.

Dans ces circonstances, certaines entreprises se sont abstenues de participer à l'IDS ou hésitent encore, mais les engagements définitifs prédominent déjà.

La représentation analogique du salon avec des éléments virtuels

Dans les salons professionnels, l'analogique devient souvent hybride. Cela signifie : présence dans la salle et connexion à la communication virtuelle via les médias numériques. Les visiteurs virtuels peuvent être présents de partout dans le monde via la plateforme IDSconnect et recevoir des informations et des conseils de la part de spécialistes des produits par chat ou appel vidéo.

De bonnes conditions pour des discussions enrichissantes au salon

Les exposants présenteront des alliages, céramiques, plastiques et autres matériaux éprouvés et innovants, des procédés pour leur usinage et bien plus encore. Certaines choses ne seront certes pas familières au salon, d'autres seront associées à des restrictions, mais d'autres encore seront même plus confortables. Il s'agit, par exemple, de l'entrée sans contact et du contrôle numérique des bagages. Cela permettra d'accélérer l'admission à l'entrée, par exemple. En outre, le nombre de visiteurs est régulé grâce aux mesures de protection des stands. Une discussion technique sera souvent plus détaillée et plus approfondie.

Ainsi, les mesures anti-corona ont également un effet moins restrictif. En tant que personnes travaillant dans le secteur dentaire, les visiteurs sont déjà habitués à appliquer les mesures d'hygiène les plus strictes et à se comporter avec précaution. C'est pourquoi l'IDS est l'un des salons les plus sécurisants qui se conçoivent.

La situation exceptionnelle actuelle face à la pandémie exige des laboratoires dentaires des mesures extraordinaires. Dans certains cas, il s'agira d'une réorientation ou d'une détermination de position de grande envergure. Avec sa richesse d'informations, l'IDS 2021 offre l'opportunité de se positionner en vue de l'avenir. *ce* ■

www.ids-cologne.de

Photos: IDS Cologne/KoelnMesse

AG.Live – La numérisation vaut la peine !

La plateforme virtuelle crée des espaces de liberté, des processus plus efficaces et davantage de proximité avec les clients

Chez Amann Girrbach, tout est mis en œuvre afin d'assister les laboratoires dans l'organisation de flux de travail dentaires numériques. Avec la plateforme numérique AG.Live, ce projet atteint une nouvelle dimension. AG.Live aide les prothésistes dentaires à administrer localement toutes les activités numériques et à se mettre en réseau avec un tissu mondial de plus en plus vaste de spécialistes dentaires travaillant sur le mode numérique.

La gestion des cas de patients s'inscrit au cœur de la plateforme, qui se substitue au portail clients C3 – le cas de patient y est créé, administré et traité sur le mode numérique. Les cas de patients peuvent être partagés avec des laboratoires partenaires en vue d'être retraités et échangés, dans un avenir proche, entre le dentiste et le laboratoire. Cependant, il n'y a pas que les laboratoires et les praticiens qu'il s'agit de mettre en réseau, mais également les machines et les matériaux – par exemple, les disponibilités de matériaux ou, à l'avenir, les modes opératoires des fraiseuses ainsi que de nombreux autres facteurs pertinents d'un processus de fabrication dentaire pourront être consultables.

Ainsi, avec AG.Live, il sera possible de garder sous les yeux l'ensemble des activités numériques – en un seul endroit, de partout et à tout moment. Amann Girrbach désire ce faisant générer un réseau de partenariats aussi bien optimisés que nouveaux. Les participants au réseau pourront travailler et collaborer plus efficacement, se concentrer sur leurs points forts et ainsi mieux se positionner sur le marché.

Le portail de gestion, unique sur le marché avec ce périmètre, brise la linéarité des processus de restauration dentaires. Les accès à des cas de patients déjà ouverts seront désormais possibles en toute simplicité, en rendant les données de patients consultables et éditables de manière centralisée. La liaison créée entre des sources de données jusqu'à présent séparées créeront des effets de synergie dont les utilisateurs d'AG. Live pourront profiter durablement, cependant qu'ils en tireront un avantage tangible en termes de compétitivité. Lors d'une étape ultérieure, Amann Girrbach réalisera l'accès au portail de formation interne « AG Academy », avec de nombreuses possibilités de formation initiale et continue ainsi que des archives très vastes de webinaires et de tutoriels.

Plus d'informations sur AG.Live:
https://expo.aglive-con.digital/fr/planets/ag-live

Quelle est la vision derrière cette innovation de Amann Girrbach et quelles sont les opportunités qu'elle crée pour les prothésistes et les dentistes? Christian Ermer nous éclaire sans détour dans sa présentation en ligne gratuite sur https://bit.ly/3ftkXjK

Des dents plus blanches, prise après prise

Des scientifiques américains de l'Université de Washington (UW) ont développé une pastille qui reconstruirait l'émail dentaire prise après prise, les blanchissant au passage.

Imaginez que vous puissiez prescrire des bonbons à vos patients pour traiter leurs caries et renforcer leur émail ? Cela pourrait bientôt devenir une réalité. En effet, aux États-Unis, des chercheurs de l'université de Washington (UW) auraient mis au point une pastille capable de reconstruire l'émail dentaire, micron par micron. Mieux encore : cette pastille devrait aider les dents des consommateurs à retrouver leur blancheur de bébé. Si aucun essai clinique n'a encore été réalisé sur un grand groupe de personnes, les chercheurs sont déjà en discussion pour commercialiser leur produit dès que possible.

Comment s'agit la pastille régénératrice ?

L'idée est venue d'un étudiant diplômé du Genetically Engineered Materials Science and Engineering Center (GEMSEC) de l'université de Washington, Deniz Yucesoy, et cela fait déjà trois ans que les chercheurs y travaillent. Pour ce faire, les chercheurs ont eu l'idée d'incorporer un peptide génétiquement modifié (une chaîne d'acides aminés) et des ions phosphore et calcium, les éléments qui constituent l'émail dentaire, dans la pastille. Le peptide est dérivé de l'amélogénine, la protéine la plus importante dans la formation de l'émail dentaire ainsi que celle du cément, qui constitue la surface de la racine de la dent. Le peptide se lie ensuite à l'émail endommagé pour le réparer sans attaquer les tissus mous de la bouche, et la nouvelle couche se lie également à la dentine. En résumé : la pastille est donc une version comprimée de tout ce que notre émail dentaire requiert.

Autre effet positif : des dents plus blanches

Selon les premiers résultats, le bonbon produirait un émail plus blanc que les bandes ou les gels blanchissants actuellement disponibles, en plus de ses effets protecteurs et restaurateurs. Ces derniers sont connus pour endommager l'émail des dents en raison du peroxyde d'hydrogène qu'ils contiennent. « Nous avons trois objectifs dans l'essai clinique », a déclaré le professeur Sarikaya. « Premièrement, démontrer l'efficacité. Deuxièmement, la documentation. Troisièmement, le benchmarking - observer comment l'effet blanchissant se compare aux traitements commerciaux existants. »
Si ce super bonbon s'avère efficace sur un groupe plus important de sujets, il pourrait être le premier traitement capable de restaurer l'émail plutôt que de réparer ce qu'il en reste. ■

www.depts.washington.edu/gemsec/

© Ruth Black - AdobeStockphoto

Du 15 au 17 juillet 2021

DENTAL KONGRESS

Digitaler Kongress für Zahntechnik und Zahnmedizin

Bénéficiez de l'expertise de nos intervenants !

DE LA PROTHÉTIQUE DENTAIRE

Jeudi 15 juillet 2021

Auditorium 1 & 2 | 17 h 00 - 18 h 30
Karl-Heinz Martiné | PROXI.GMBH
Mettre en œuvre la nouvelle MDR de manière simple : gestion pratique du risque et de la qualité

Vendredi 16 juillet 2021

Auditorium 1 | 10 h 00 - 10 h 45
Ralph Riquier | r2dental
Sous pression : l'impression 3D dans le laboratoire dentaire

Auditorium 1 & 2 | 13 h 00 - 13 h 45
Vera Peters | BusinessArt
Compagnie Aventureuse - Des idées commerciales issues de 30 ans de technologie aérospatiale et d'expériences africaines

Auditorium 1 | 15 h 00 - 15 h 45
Martin Weppler | dentalgerade
Le parcours stomatognathique du patient et du prothésiste dentaire M. W. ou Comment je suis devenu mon meilleur patient en tant que prothésiste dentaire moi-même

Samedi 17 juillet 2021

Auditorium 1 | 10 h 00 - 10 h 45
Julia Krebs | ZahnDesignStudio
Construire la nature - pour les débutants

Auditorium 1 & 2 | 11 h 30 - 12 h 15
Prof. Karsten Kamm | Zahnmed. Uni Luxemburg
Flux de travail numérique - lien direct entre la pratique et le laboratoire

Auditorium 1 & 2 | 14 h 00 - 14 h 45
Ekkehard Jagdmann | Kulzer GmbH
Gestion de l'équilibre entre vie professionnelle et vie privée pour les techniciens dentaires et les dentistes

Auditorium 1 & 2 | 15 h 30 - 17 h 00
Dr. Roland Strietzel | BEGO
Biocompatibilité des dispositifs médicaux dentaires

DE L'ODONTOLOGIE

Jeudi 15 juillet 2021

Auditorium 2 | 14 h 00 - 15 h 30
Prof. Katrin Bekes | Unizahnklinik Wien
Hypominéralisation des incisives molaires - causes, diagnostics, méthodes de traitement

Auditorium 2 | 16 h 00 - 16 h 45
Regina Granz | Zahnärztliche Abrechnungsgesellschaft Düsseldorf
Chairside - Facturation des services techniques dentaires au fauteuil dentaire

Auditorium 1 & 2 | 17 h 00 - 18 h 30
Karl-Heinz Martiné | PROXI.GMBH
Mettre en œuvre la nouvelle MDR de manière simple : gestion pratique du risque et de la qualité

Vendredi 16 juillet 2021

Auditorium 1 & 2 | 13 h 00 - 13 h 45
Vera Peters | BusinessArt
Compagnie Aventureuse - Des idées commerciales issues de 30 ans de technologie aérospatiale et d'expériences africaines

Auditorium 2 | 16 h 30 - 18 h 00
Prof. Falk Schwendicke | Charité Berlin
Intelligence artificielle : diagnostic, communication et voie vers une thérapie moderne

Samedi 17 juillet 2021

Auditorium 1 & 2 | 11 h 30 - 12 h 15
Prof. Karsten Kamm | Zahnmed. Uni Luxemburg
Flux de travail numérique - lien direct entre la pratique et le laboratoire

Auditorium 1 & 2 | 14 h 00 - 14 h 45
Ekkehard Jagdmann | Kulzer GmbH
Gestion de l'équilibre entre vie professionnelle et vie privée pour les techniciens dentaires et les dentistes

Auditorium 1 & 2 | 15 h 30 - 17 h 00
Dr. Roland Strietzel | BEGO
Biocompatibilité des dispositifs médicaux dentaires

Les dates sont susceptibles d'être modifiées.
Veuillez noter que les webinaires et les conférences sont payants. Les activités se déroulent en allemand. Toutefois, l'admission au congrès est gratuite.

2106006

Informations et inscriptions sur www.dental-kongress.de

MAGICAL MEDIA
MESSEN UND EVENTS

La rédaction recommandent

DENTSPLY SIRONA WORLD 2021

DATE : 23 AU 25 SEPTEMBRE 2021

Après le succès du Dentsply Sirona World virtuel en 2020, l'« Ultimate Dental Experience » accueillera à nouveau les visiteurs à Las Vegas, Nevada. L'événement comprendra également une option virtuelle pour ceux qui voudraient prendre part à l'expérience mais ne sont pas à l'aise pour se rencontrer en personne ou ne peuvent pas se rendre sur place.

Accueilli au Caesars Forum à Las Vegas, Dentsply Sirona World poursuit sa tradition d'éducation de qualité pour tous les professionnels dentaires, y compris les médecins généralistes, les hygiénistes, les endodontistes, les orthodontistes, les directeurs de cabinet, les assistants dentaires, etc. ; des opportunités illimitées de se mêler et de créer des réseaux avec des collègues familiers ou non ; une vaste exposition commerciale présentant les meilleures technologies et services actuellement offerts en dentisterie numérique.

« Les expériences de l'année passée ont démontré que la dentisterie est vraiment essentielle. Nous nous réjouissons de renouer avec la communauté dentaire lors de l'« Ultimate Dental Experience » 2021, en personne et en ligne, afin de continuer à modeler ensemble l'avenir de la dentisterie », a déclaré Eric Bruno, vice-président principal de l'organisation commerciale régionale de l'Amérique du Nord chez Dentsply Sirona. « Notre engagement à soutenir des pratiques en santé afin que nos clients puissent offrir des sourires sains est inébranlable. » ■

www.dentsplysirona.com/en-us/ds-world.html

ADA FDI 2021 World Dental Congress – Special Edition

DATE : 26 AU 29 SEPTEMBRE 2021

Le Congrès dentaire mondial 2021, qui a été attribué à l'Australie en 2017 par la Fédération Dentaire Internationale (FDI), se déroulera virtuellement du 26 au 29 septembre, avec un programme et une exposition virtuels de classe mondiale, mettant en avant des conférenciers internationaux et des talents locaux.

L'événement, officiellement connu sous le nom de ADA FDI 2021 World Dental Congress – Special Edition, se déroulera en direct, en vidéo à la demande et mondialement, et s'appuiera sur une vaste exposition virtuelle et des possibilités de réseautage, rassemblant la communauté dentaire mondiale pour partager des idées, des connaissances et des expériences.

Cet événement entièrement virtuel comprendra plus de 200 sessions du programme scientifique et l'on s'attend à la participation de 6000 à 8000 délégués d'Australie et des autres pays du monde.

Le Dr Mark Hutton, Président de l'Australian Dental Association (ADA), qui héberge le Congrès mondial, promet qu'il s'agira d'un événement « différent de tout ce que les dentistes ou leurs équipes ont connu précédemment ».

Australian Dental Association a négocié avec la FDI l'organisation d'un Congrès dentaire mondial plus traditionnel, de format complet et en face à face, qui se tiendra en 2023 au Sydney International Convention Centre.

« L'événement en ligne sera une occasion fantastique pour nous de montrer au monde ce dont nous sommes capables en prévision d'un événement de grande envergure dans quelques années », a déclaré le Dr Hutton. ■

2021.world-dental-congress.org

Piliers d'implants – encore plus de possibilités

Photos : Infinident Solutions GmbH

L'innovation d'Infinident combine le meilleur des deux mondes : individuel NP hybride – piliers implantaires à facettes directes en cobalt-chrome fritté au laser (CoCr) avec raccord retravaillé les surfaces de fixation.



Depuis 2007, Inifinident offre déjà en matière de frittage laser. Désormais, le fournisseur de services de CAD/CAM indépendant de l'industrie et des laboratoires en Europe a élargi sa palette de piliers implantaires et de bridges directement recouvrables en chrome cobalt (CoCr). Avec le nouvel hybride Individual NP, le laboratoire dentaire reçoit désormais des piliers d'implants pour la restauration d'implants uniques (piliers) ou même de plusieurs implants (ponts d'im-

Pilier unique et trois unités Pont

Ponts sur plusieurs implants

plants) pour un traitement ultérieur en laboratoire. Et grâce à un flux de travail absolument simple et sans risque.

Le laboratoire enregistre d'abord numériquement la position correcte de l'implant avec le scanbody fourni par Inifinident. La conception est ensuite mise en œuvre dans exocad DentalCAD (système dentaire 3Shape bientôt disponible) selon l'indication respective et la connexion d'implant appropriée lui est attribuée. Infinident Solutions fournit gratuitement la bibliothèque d'implants requise. La conception finie est ensuite envoyée via la page de commande d'Infinident Solutions (infinidentsolutions.com) et produite immédiatement.

Les armatures sont initialement fabriquées à l'aide du procédé de frittage laser. Dans une deuxième étape de production, les surfaces d'ajustement sont ensuite usinées avec précision dans un processus de fraisage simultané à 5 axes sur des machines industrielles spécialisées.

« Après des tests bêta approfondis et des commentaires toujours positifs de la part des clients concernant l'ajustement et la structure de surface, nous sommes convaincus qu'avec Individual NP hybrid, nous fournissons au laboratoire un produit approprié et en même temps rentable pour étendre ses propres possibilités dans le domaine des piliers implantaires à facettes. Cela permet une flexibilité des géométries complexes peuvent être qui, en raison des limitations de limites des fraiseuses être mis en œuvre en raison des limites des fraiseuses. Les techniciens dentaires peuvent à nouveau se concentrer exclusivement sur l'esthétique pendant le processus de finition », commente Thomas Hack, associé gérant, à propos de cette expansion.

D'autres avantages :

- Une liberté géométrique maximale due au procédé d'impression 3D (DLMS)
- Précision parfaite de la connexion due à l'optimisation des stratégies de post-traitement des surfaces d'assemblage.
- Biocompatibilité et résistance à la corrosion parfaites
- Traitement ultérieur comme la fonte cadre

Les hybrides NP individuels ainsi que les scanbodies correspondants peuvent être commandés dès maintenant. Les données de conception sont fournies sous forme de fichier STL ouvert à partir d'exocad DentalCAD ou de 3Shape Dental System. Des NP hybrides individuelles sont disponibles pour les systèmes d'implants les plus courants. La palette est constamment élargie. ■

www.infinidentsolutions.com
service@infinidentsolutions.com

Zeramex lance de nouveaux produits en succession rapide

Pas de compromis, une esthétique naturelle et une flexibilité prothétique maximale : c'est sous cette devise que Zeramex lance l'implant en céramique Zeramex XT 3,5 mm, les premiers piliers vissés réversibles et 100 % sans métal pour les prothèses amovibles et la nouvelle base adhésive Zerabase X, plus petite.

1a Systèmes d'implants Zeramex XT : Implants avec un diamètre endostéal de 3,5 mm

2 Pilier sur mesure

3 bis **4** Piliers standard

1 Implants à petite base

Le portefeuille du système d'implants en céramique Zeramex XT, 100 % sans métal et vissé de manière réversible, est désormais complet. Après le lancement du nouveau centre de compétences Zeramex Digital Solutions, qui répond à la demande de piliers personnalisés et de couronnes monolithiques d'une seule pièce avec connexion à l'implant, Dentalpoint introduit d'autres innovations sur le marché.

Afin de restaurer également de manière optimale les dents antérieures de la mandibule et les incisives latérales du maxillaire, la gamme du système d'implants Zeramex XT comprend désormais des implants d'un diamètre endo-osseux de 3,5 mm (Fig. **1a**). Les nouveaux implants à petite base (SB) (Fig. **1**) sont disponibles dans des longueurs de 8, 10 et 12 mm. En plus des plates-formes Regular et Wide-Base déjà connues avec des diamètres endo-osseux de 4,2 mm pour l'implant RB et de 5,5 mm pour l'implant WB, la gamme d'implants Zeramex XT est désormais complète (Fig. **2** à **5**).

Outre les implants SB, le système a également été complété par de nouveaux piliers pour les prothèses amovibles. Les piliers Zeramex Docklocs sont les premiers piliers vissés réversibles et 100 % sans métal pour les pro-

5 Famille de produits Zeramex



6 bis **9** piliers Zeramex Docklocs

thèses dentaires amovibles. Ils sont disponibles en hauteurs de 2, 3 et 4 mm et s'adaptent à tous les implants Zeramex XT SB, RB et WB (Figs. **6** à **9**).
Pour optimiser davantage le flux de travail numérique, une base adhésive plus petite est récemment devenue disponible. Comme la base adhésive Zerabase, le nouveau Zerabase X est disponible avec et sans pieds de pilier (Fig. **10** et **11**) pour les restaurations de couronnes individuelles et de bridges (engagés/non engagés), respectivement, et pour toutes les plateformes SB, RB et WB.
« Zeramex propose désormais la gamme la plus complète en matière d'implantologie céramique pour obtenir des résultats esthétiques naturels », explique le Dr Ricarda Jansen, directrice des implants dentaires chez Zeramex.
Les nouveaux implants SB, les piliers Zeramex Docklocs et la nouvelle base adhésive Zerabase X sont disponibles immédiatement. ■

Dentalpoint AG/Zeramex
Bodenäckerstrasse 5
8957 Spreitenbach/Suisse
Téléphone 00800 93556637
Courrier info@zeramex.com

10 Zerabase X avec pieds de culée

11 Zerabase X sans pieds de pilier

Systèmes d'implants Bego élargit le portefeuille

Bego Implant Systems est le nouveau fournisseur principal de la gamme de produits GUIDOR. Le spécialiste des implants Bego Implant Systems a élargi son portefeuille de produits dans le domaine des matériaux régénératifs. La gamme de produits naturesQue, qui se focalise sur les matériaux régénératifs d'origine naturelle, a été complétée par le portefeuille GUIDOR de produits régénératifs entièrement synthétiques. Depuis mai 2021, BEGO Implant Systems est le distributeur direct de la gamme de produits GUIDOR en Allemagne et en Autriche en tant que partenaire central.

Le produit fondamental du portefeuille, GUIDOR easy-graft, est un matériau de greffe osseuse sculptable et régénérateur qui s'applique directement à partir de la seringue. En contact avec le sang, GUIDOR easy-graft durcit en quelques minutes et forme un échafaudage poreux qui s'adapte parfaitement à la morphologie du défaut et assure une excellente stabilité du coagulum sanguin au début de la phase de cicatrisation. Par conséquent, GUIDOR easy-graft représente la synergie avantageuse d'excellentes propriétés de manipulation et du principe imité de la structure biologique. ■

www.bego.com

Élégant vissé

Bego présente des canaux de vis angulaires pour les restaurations de bridges et de barres en une seule pièce. Cela permet de sélectionner individuellement l'alignement du canal d'accès dans la restauration prothétique, de 0° à 20° par rapport à la position de l'implant. Grâce au vissage direct, il est possible d'éviter les résidus de ciment excessifs, même dans les situations difficiles et esthétiquement exigeantes. Une émergence occlusale optimale du canal de la vis dans la région antérieure et postérieure est garantie.

Un tournevis spécial (tournevis DYNAMIC ABUTMENT* L24) doit être utilisé pour la vis prothétique. ■



www.bego.com

Planification des implants avec le flux de travail numérique

Depuis 2015 Medentis Medical propose un système numérique complet pour une restauration immédiate. Il combine les avantages du logiciel ICX Magellan avec le ICX SmileBridge (provisoire en PMMA). Il en résulte une planification fiable et détaillée des implants.

Auteur
Dr Anja Winkler
a.winkler@medentis.de

Un diagnostic complet et précis joue un rôle essentiel tant dans l'évaluation préopératoire des résultats et la planification du traitement que dans le suivi postopératoire après une implantation dentaire. Par le passé, les radiographies tridimensionnelles ne pouvaient pratiquement être réalisées qu'au moyen de la tomographie assistée par ordinateur (TAO), très exigeante en radiations. Le principe ALARA[1] (« as low as reasonably achievable ») a toujours été suivi afin de maintenir l'exposition aux rayonnements ionisants (même en dessous des valeurs limites) « aussi bas que raisonnablement possible ».

Depuis l'introduction de la tomographie volumique numérique (DVT/CBCT) en 1997/1998, une technique d'imagerie moderne est disponible dans le domaine de l'odontologie et de la chirurgie orale et maxillo-faciale, qui offre l'avantage d'une exposition au rayonnement nettement inférieure pour le patient par rapport à la tomographie conventionnelle.[2-5, 7]

Grâce à des données d'image tridimensionnelles plus précises, la technique de la tomographie volumique numérique peut être utilisée comme une base fiable pour la chirurgie guidée et la planification rétrospective.[6,7]

Il est désormais possible de planifier des procédures de traitement même complexes, telles que des implantations après réduction ou augmentation osseuse avec des prothèses préfabriquées, à l'aide de gabarits chirurgicaux, et de proposer des concepts de solutions provisoires sur la base de données tridimensionnelles très précises.

Planification des implants avec le numérique Flux de travail ICX-IMPERIAL

Grâce au flux de travail entièrement numérisé d'ICX-IMPERIAL, il est possible de fournir à un patient des implants et des prothèses fixes le même jour.

La seule base est la planification à l'aide du système ICX-Magellan sur la base des données radiologiques tridimensionnelles et, si nécessaire, de scans supplémentaires.

En enregistrant les images DVT dans le logiciel ICX-Magellan, le dentiste peut générer une simulation informatique de la pose de l'implant, y compris la restauration temporaire, sur la base des données du patient avant l'intervention chirurgicale proprement dite. Celle-ci peut également être créée par l'équipe ICX Magellan de medentis medical sous la forme d'une proposition de planification

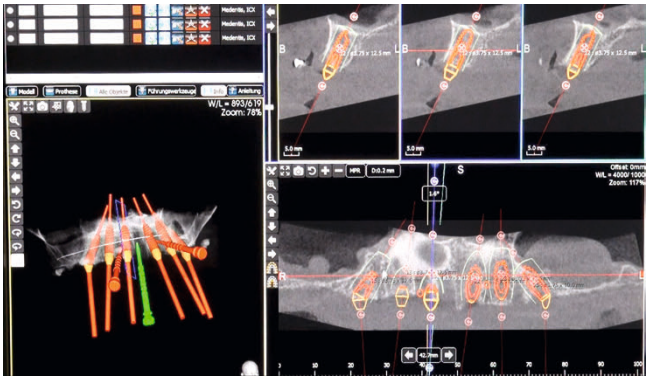

1a Planification du cas selon le concept « 6-on-ICX » dans le logiciel ICX-Magellan basé sur des images CT/DVT.

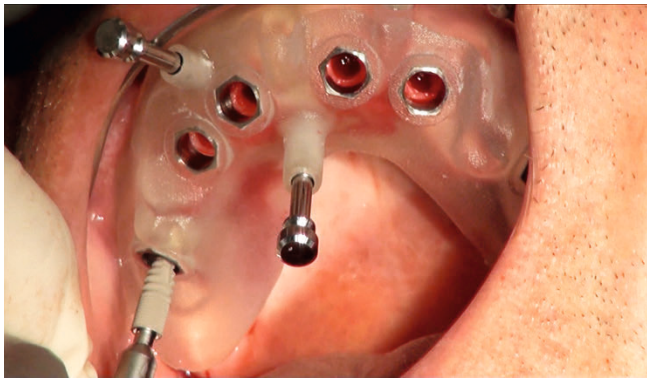

1b Insertion entièrement guidée des implants ICX à travers le gabarit chirurgical (imprimé en 3D et avec des douilles de forage en titane collées en place).

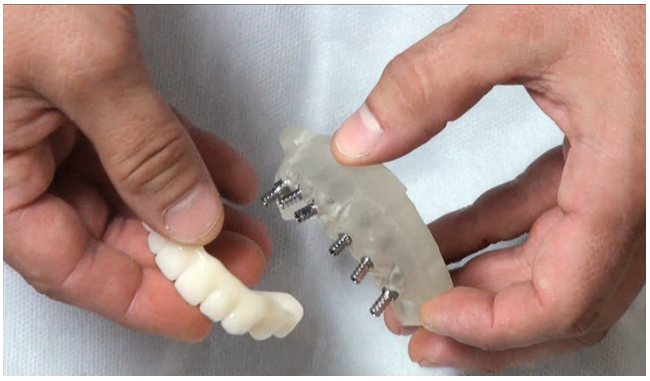

1c Modèle imprimé en 3D comprenant des analogues de modèles déjà insérés, des piliers et des piliers angulés et un provisoire en PMMA fraisé en 3D (ICX-Smile Bridge)

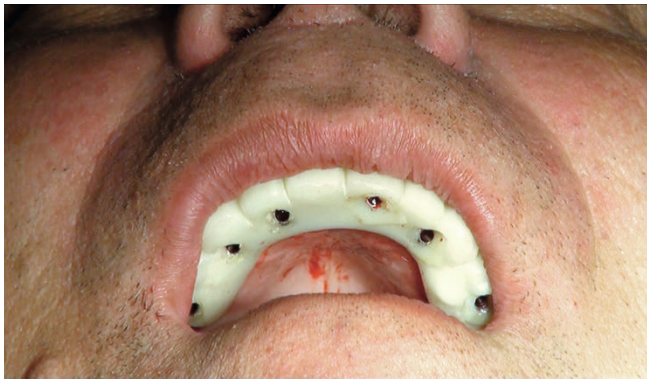

1d Placé ICX-Smile Bridge

individuelle. Les données d'image 3D sont également utilisées pour la planification et la préparation du gabarit de forage entièrement guidé pour la préparation du lit implantaire guidé, pour la fabrication du modèle 3D et pour la conception et la fabrication individuelles de l'ICX SmileBridge (Fig. **1**).

Enfin, les implants ICX peuvent être insérés selon le protocole de forage à la date chirurgicale convenue, la position, l'axe et la position de rotation étant prédéfinis sur la base du gabarit de guidage ICX fixé par des broches. Les composants prothétiques ICX peuvent alors être insérés le même jour et le ICX SmileBridge peut être intégré sans tension grâce à la procédure « passive-fit ». Comme les données du gabarit radiologique, du wax-up ou de l'ancienne restauration sont utilisées pour fabriquer la restauration temporaire, il n'est pas nécessaire de procéder à une rectification fastidieuse.

Globalement, grâce au flux de travail ICX-IMPERIAL, la précision peut être accrue et la mise en œuvre « manuelle » souvent imprécise des étapes de planification et de traitement peut être évitée. La solution prothétique

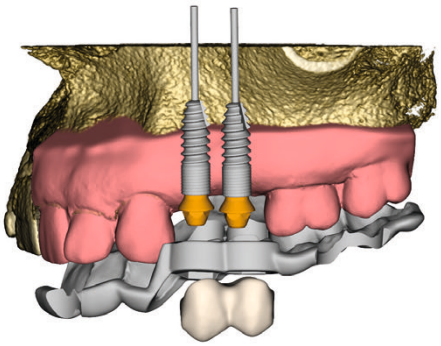

2 Paquet 8

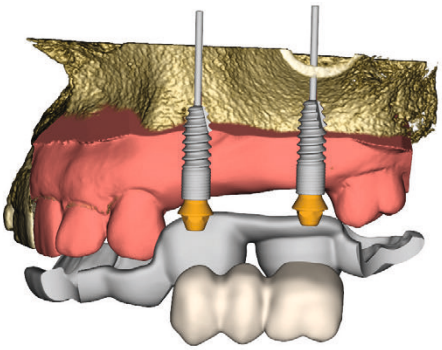

3 Paquet 10

s'adapte presque parfaitement et les bases sont posées pour une procédure plus douce (mini-invasive) qui donne un résultat d'implantation sûr et efficace.

Dans le domaine de la dentisterie restauratrice, seuls quelques fabricants proposent aux implantologues un concept de traitement holistique. Avec l'ICX-IMPERIAL, medentis medical offre aux maîtres implantologues non seulement des composants prothétiques préfabriqués et l'ICX- SmileBridge fabriqué individuellement, mais aussi une proposition de planification individuelle.

Actuellement, medentis medical offre aux praticiens la possibilité de sélectionner la combinaison de produits appropriée pour le cas du patient respectif parmi onze paquets ICX-IMPERIAL. Le coût total d'une mâchoire supérieure/inférieure complète avec six implants ICX standard et des multi- abutments angulés s'élève actuellement à 1.777 euros. En plus d'une proposition de planification individuelle, ce prix comprend le gabarit de forage, le modèle 3D, les implants, les éléments de pilier préfabriqués, l'analogue de modèle, les matériaux de scellement et l'ICX SmileBridge.

En outre, le coût total de la construction d'un pont sur 5 implants ICX s'élève à 1.116 euros.

Avantages pour les patients et les dentistes

ICX-IMPERIAL permet de tout obtenir d'une seule source. medentis livre la planification DVT et les gabarits de forage, les implants et les piliers ainsi que le provisoire fraisé fini directement au bloc opératoire. Les utilisateurs reçoivent jusqu'à trois gabarits de forage, tous les implants et les piliers nécessaires ainsi que l'ICX-SmileBridge usiné en CFAO et le matériau de collage parfait au moment de l'intervention. Pour les dentistes traitants, le concept ICX-IMPERIAL est donc un pont entre la planification des implants et le traitement réel de leurs patients.

Avec le logiciel de planification implantaire 3D ICX-Magellan, l'utilisateur a la possibilité de simuler l'opération à venir sur l'ordinateur de manière très détaillée et obtient ainsi un degré élevé de fiabilité de la planification et de prévisibilité du résultat de l'implantation. De cette manière, les mauvaises surprises peuvent être évitées, notamment dans la situation de l'os in situ. En outre, les nombreuses fonctionnalités du logiciel 3D permettent une visualisation optimale du résultat final, de sorte que le praticien peut présenter au patient l'aspect de la prothèse finale avant même la procédure proprement dite.

En raison de la précision d'ajustement souhaitée, le guide de forage préfabriqué ICX Magellan peut être inséré ou fixé avec précision dans la bouche du patient. L'ajustement exceptionnel du guide de forage ICX-Magellan offre un excellent confort au patient. Le praticien bénéficie d'un gain de temps considérable, ce qui augmente la sécurité et la rapidité de la chirurgie implantaire. Grâce au flux de travail ICX-IMPERIAL, les temps de traitement et d'opération coûteux sont raccourcis et les opérations supplémentaires sont éliminées. Ainsi, le patient peut recevoir des dents fixes en un jour*. De plus, ICX-IMPERIAL s'assure que la fonctionnalité et l'esthétique de la prothèse présentée en préopératoire répondent aux souhaits du patient. ■

* A condition que la stabilité primaire des implants soit suffisante.

Références

1. Berkhout WE. Le principe ALARA. Antécédents et application dans les cabinets dentaires. Nederlands Tijdschrift Voor Tandheelkunde, 01 mai 2015, 122(5):263-270.

2. Liljeholm R, Kadesjo N, Benchimol D, Hellen-Halme K, Xie-Qi Shi. Tomographie informatisée à faisceau conique avec protocoles de dose ultra-faible pour l'évaluation radiographique pré- implantaire : une étude in vitro. Eur J Oral Implantol 2017;10(3):351-359.

3. Feragalli B, Rampado O, Abate C, Macrì M, Festa F, Stromei F, Caputi S, Guglielmi G. Cone beam computed tomography for dental and maxillofacial imaging : technique improvement and low dose protocols. Radiol med (2017) 122:581-588. doi 10.1007/s11547-017-0758-2.

4. Schulze D. DVT avec une dose ultra faible. Dans : dzw

5. Shah A. Implications of CBCT in Dentistry : A Review. Medical & Clinical Reviews 2017, Vol.3 No 3:15, DOI : 10.21767/2471-299X.1000057.

6. Keilbach R. Digitalization in implant dentistry : is DVT worth it ? Oral Surgery Journal 3/2017, 44-45 ; https://www.zwp-online.info/fachgebiete/implantologie/digitale-verfahren/digitalisierung- in-der-implantologie-lohnt-sich-die-dvt

7. Vietor K : La planification à rebours sans TVP, un échec ? Dans : Anna Barfuß : Radiographie responsable. Dans dental-magazin 11/2016

Exemple de cas

Étape 1 : Fixation du gabarit de perçage ICX-Magellan avant le premier perçage

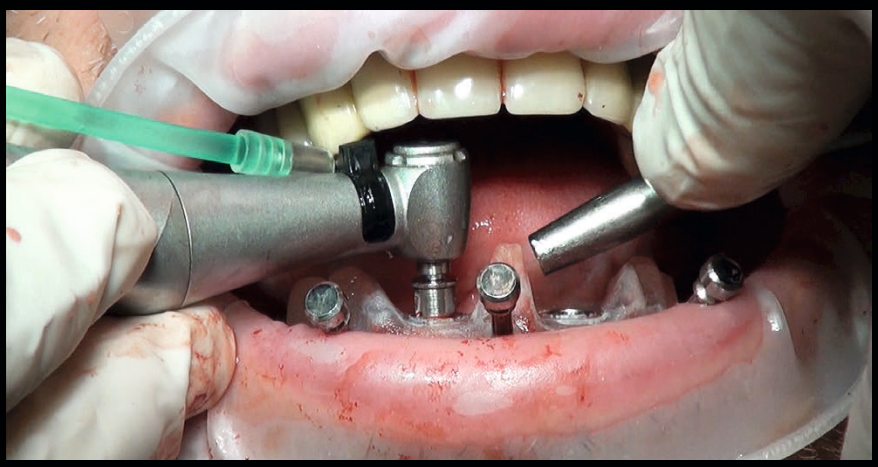

Étape 2 : Forage guidé et arrêté grâce au guide de forage ICX-Magellan

Étape 3 : Insertion guidée et arrêtée de l'implant

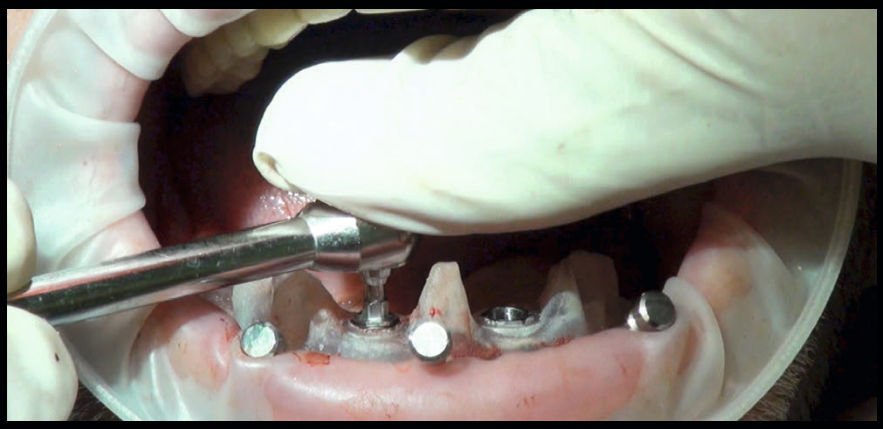

Étape 4 : Aligner l'implant en fonction de l'Hex Control

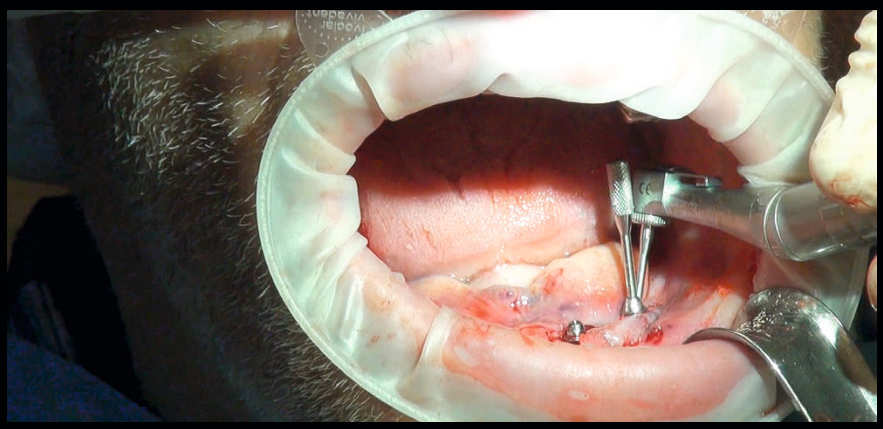

Étape 5 : Fixation des piliers angulés ICX-multi

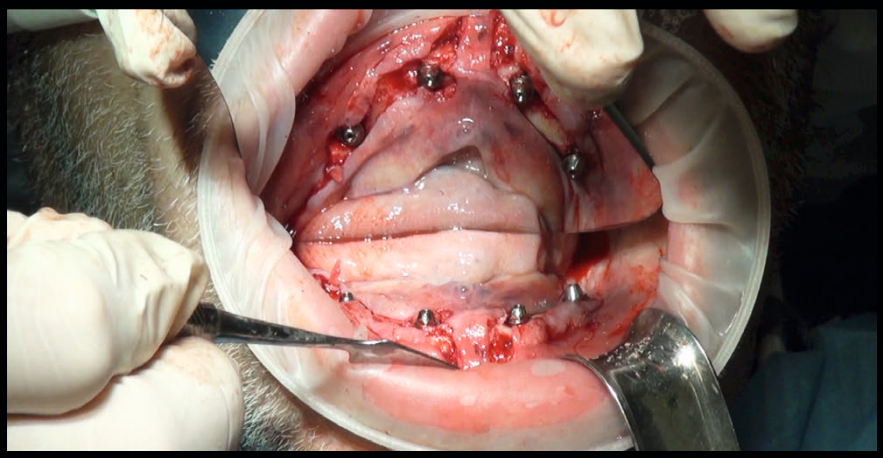

Étape 6 : Piliers ICX-multi avant l'insertion des piliers en titane

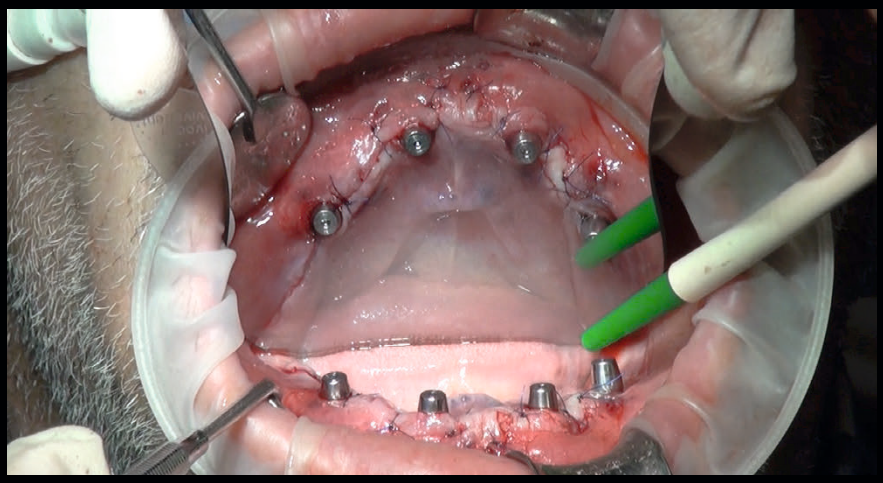

Étape 7 : Capsules de protection ICX-multi/utilisation pour la fermeture de la plaie

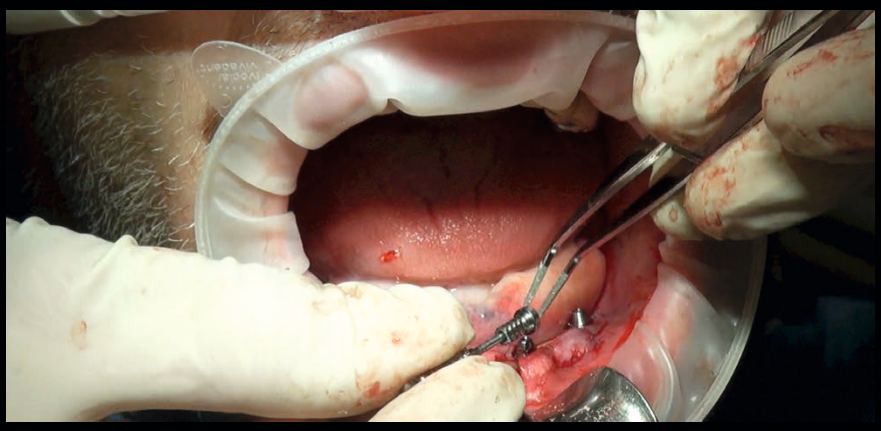

Étape 8 : Mise en place des piliers en titane personnalisés

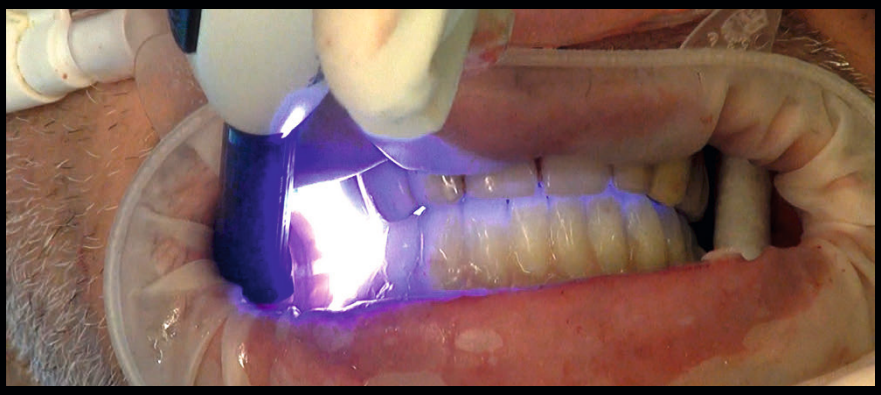

Étape 9 : Fixation de l'ICX-SmileBridge

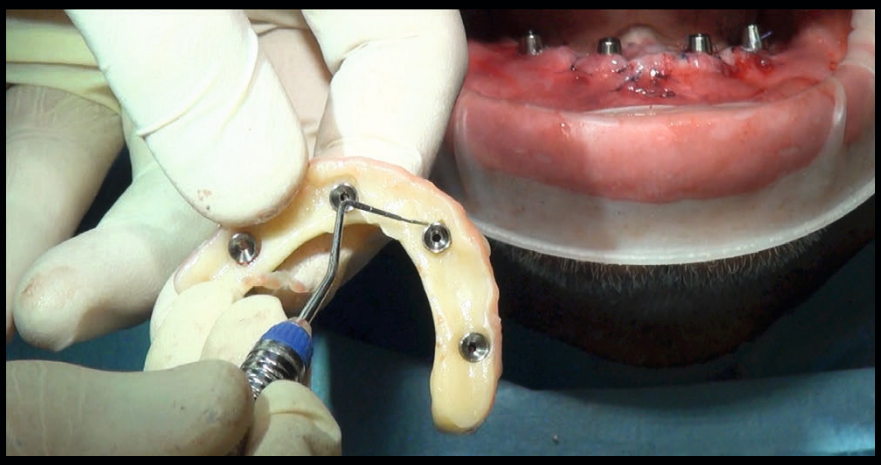

Étape 10 : ICX-SmileBridge avant l'insertion finale

Étape 11 : Vissage occlusal de l'ICX-SmileBridge

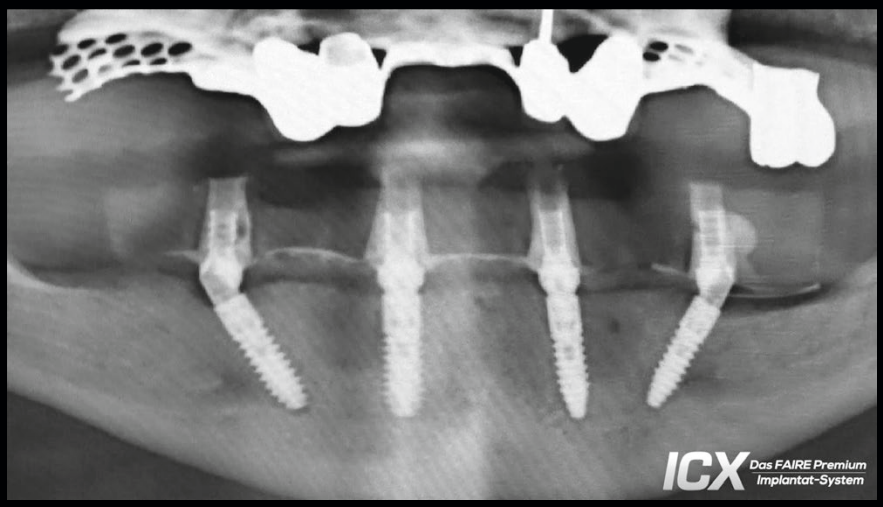

Étape 12 : Contrôle de l'OPG après la chirurgie

Étape 13 : Image post-opératoire après contrôle radiographique

Piliers individuels : le meilleur

Zeramex est un virtuose du benchmarking. L'entreprise ne cesse de surprendre avec des innovations intelligentes dans son portefeuille de produits. Wolfgang Weisser a également été impressionné par l'implant XT. Dans les lignes qui suivent, il explique pourquoi.

1 Zeramex XT

Auteur
Technicien dentaire
Wolfgang Weisser
Cercle CTB
Fuchswasenstraße 11
D-73457 Essingen
Courrier wolfgang.weisser@web.de

L'implantologie fait désormais partie intégrante des cabinets et laboratoires dentaires. Je considère que l'implant en céramique en deux parties avec une vis en carbone peek de Zeramex (Fig. **1**) est très réussi. À mon avis, chaque implant posé devrait être pourvu d'un pilier individuel afin de garantir l'important profil d'émergence et donc de concevoir une position optimale du joint de scellement.

La principale caractéristique d'un pilier individuel est l'adaptation du diamètre du profil requis de la prothèse ainsi que le pas au niveau de la marge gingivale.

Un problème redouté est celui des cémentites, qui peuvent se produire lorsque le collage des prothèses sur les dents taillées ou les piliers a eu lieu 3 à 6 millimètres sous la gencive et qu'il est prouvé qu'elles ne peuvent pas être retirées sans laisser de résidus.

Le profil des tissus mous d'un pilier individuel doit au mieux être préformé par un gabarit gingival individuel. Avant le vissage, il est extrêmement important de placer le pilier sur la plate-forme de l'implant jusqu'à ce que la contre-pression de la gencive soit libérée afin de pouvoir visser la vis de Vicarbo. Le pilier n'est explicitement pas vissé sur l'implant avec la vis Vicarbo avec déplacement gingival simultané, mais vissé après la mise en place.

Après avoir vérifié tous les paramètres, la vis XT Vicarbo est fixée de

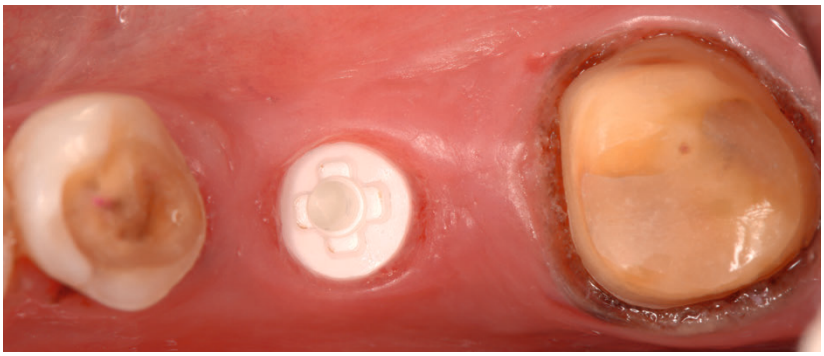

2 Implant XT inséré

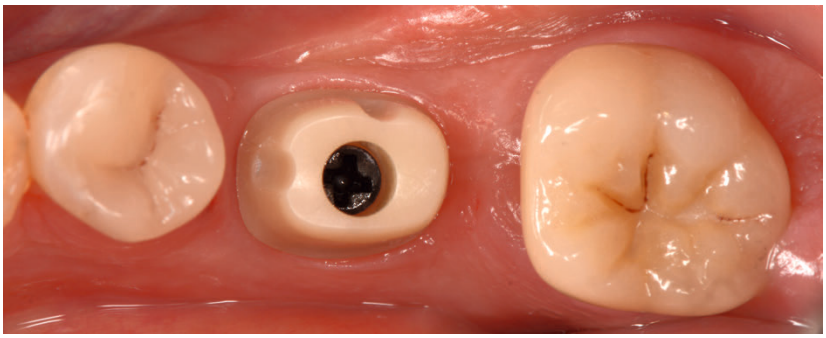

3 Pilier parfait

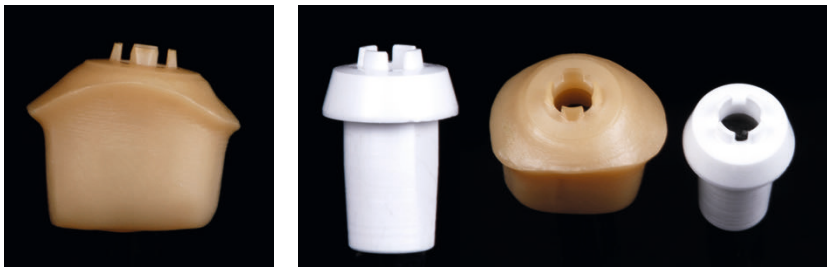

4 et **5** Comparaison des piliers

6 Reconstruction finale, tout céramique

manière réversible avec un couple compris entre 20 et 25 Ncm (Fig. **3**). De nos jours, ce problème peut être facilement résolu par la technologie dentaire et le praticien n'a pas à subir de stress pendant le processus de fixation. Jusqu'à présent, il était possible de travailler avec des piliers standards - une procédure que je considère comme discutable pour les raisons mentionnées. Les alternatives étaient des piliers personnalisés, collés ou soudés.

Ces piliers étaient en disilicate de lithium ou en zirconium. Le seul problème était que, jusqu'à présent, il n'était pas possible de produire un pilier monolithique et très résistant à partir d'une seule pièce. C'est exactement ce que Zeramex a réussi à faire avec Digital Solutions. Après l'insertion de l'implant (Fig. 2), une empreinte est prise (elle peut également être réalisée numériquement), le maître-modèle est fabriqué et la situation finale est envoyée. La maquette en cire créée au préalable est absolument nécessaire pour planifier exactement la forme extérieure et obtenir une forme de dent correcte.

Une fois le pilier personnalisé conçu, les données STL sont envoyées à Zeramex Digital Solutions en Suisse. Là, le pilier monolithique souhaité est fraisé dans de la céramique haute résistance à l'aide d'un équipement de fraisage spécial, puis renvoyé.

La grande différence peut être vue très clairement sur l'image (Figs. **4** et **5**).

Ainsi, il est possible d'obtenir un profil d'émergence parfait, qui correspond à la forme anatomique correcte pour le nettoyage. Les trous et les niches sont ainsi évités et la formation d'odeurs dans la cavité buccale est empêchée, ce qui garantit un succès clinique à long terme (Fig. **3** et **6**). ■

DICTIONNAIRE DE L'ODONTOLOGIE ET DE L'ART DENTAIRE

Dominik Groß
Wörterbuch der Zahnmedizin und Zahntechnik
Dictionary of Dentistry and Dental Technology
Dictionnaire de l'odontologie et de l'art dentaire
Diccionnario de ordontología y téchnica dental
2 volumes
Verlag Neuer Merkur
ISBN 978-3-929360-56-1
1.530 pages, livre relié/hardcover
75 Euro

L'évolution toute particulière de l'odontologie et de la technique dentaire a généré une multitude de terms techniques qui, souvent, ne figurant pas dans les dictionnaires médicaux courants. Par consequent, l'objectif du present dictionnaire est de donner une vue d'ensemble de la terminologie dentaire actuelle en anglais, en allemande, en français et en espagnol.

Nous avons également ajouté certains mots d'usage courant qu'emploient au quotidien les personnes qui travaillent dans le domaine de l'odontologie, de la technique dentaire et des disciplines voisines. Le présent ouvrage s'adresse donc surtout aux dentistes, aux chirugiens maxillo-facials, aux étudiants en chirurgie dentaire, aux prothésistes dentaires ainsi qu'aux autres spécialistes de la discipline, mais aussi aux interprètes, aux traducteurs et à tous ceux qui exercent une activité dans un de ces domaines et qui, à ce sujet, dépendent d'une terminologie spécifique dans une langue étrangère.

Pour plus d'informations, voir:
www.fachbuchdirekt.de/Woerterbuch-der-Zahnmedizin-und-der-Zahntechnik

LIVRES DE RÉFÉRENCE
www.fachbuchdirekt.de

2104003A © Pixabay - Free-Photos

Implants : « Plus que juste percer un trou »

Les implants offrent de nombreux avantages. Mais des vis mal positionnées dans la mâchoire peuvent pousser les patients au désespoir et obliger le prothésiste dentaire à faire un travail presque impossible. Dans cet article, Björn Czappa, technicien dentaire, décrit le cas d'une jeune femme qui, peu de temps après avoir fait restaurer ses dents antérieures supérieures par des couronnes sur implants, s'est adressée à un autre dentiste pour réparer les dommages causés par le prétraitement.

Les dentistes n'ont pas toujours de chance lorsqu'il s'agit de positionner des implants. Il y a de nombreuses raisons à cela, notamment une mauvaise planification, un manque de connaissances, une expérience insuffisante, des erreurs chirurgicales. Mais au lieu de demander à quelqu'un qui sait comment faire, ils le font eux-mêmes et il n'est pas rare qu'ils échouent. Au laboratoire, les prothésistes dentaires s'arrachent alors les cheveux à la recherche d'une solution. Le patient est laissé pour compte et reçoit un service de mauvaise qualité pour un prix élevé.

Dans des cas comme celui présenté ici, où un dentiste est censé produire de bonnes prothèses dentaires sur les décombres laissés par son collègue. Le seul choix pour la suite du traitement est souvent entre « la peste et le choléra », comme l'écrivait Spiegel-Online en septembre 2018. A l'époque, la cour fédérale de justice avait refusé à un dentiste le droit à des honoraires (après tout, 34 000 euros pour huit implants) en raison de graves erreurs de traitement, contribuant ainsi au renforcement des droits des patients après un traitement défectueux par la plus haute juridiction.

Auteurs
Technicien dentaire
Björn Czappa
m.c. technologie dentaire
Au Südbäke 1, D-26127 Oldenburg
Téléphone (04 41) 96 19 61
Courrier info@mc-zahntechnik.de

Dentiste
Romy Dech
Les dentistes d'Oldenburg,
emplacement Bürgerfelde
Au Südbäke 1, D-26127 Oldenburg
Téléphone (04 41) 6 30 53
Courrier info@praxis-buergerfelde.de

La situation initiale

Cependant, la patiente, âgée d'une trentaine d'années, ne veut pas s'engager dans un conflit juridique. Elle vient au cabinet avec des prothèses dentaires qui n'ont que six mois (Figs. **1** et **2**). L'étendue des dégâts apparaît

1 Les couronnes antérieures supérieures d'un prétraitement ont six mois. Avec ces dents, il est impossible pour la jeune patiente de rire sans mettre sa main sur sa bouche.

2 La situation initiale : 12 et 11 couronnes splintées, 12 sur une dent naturelle, 11 sur un implant, 21 et 22 couronnes simples sur un implant chacune. Les gencives semblent enflammées et gonflées. L'étape entre 11 et 21 est particulièrement remarquable.

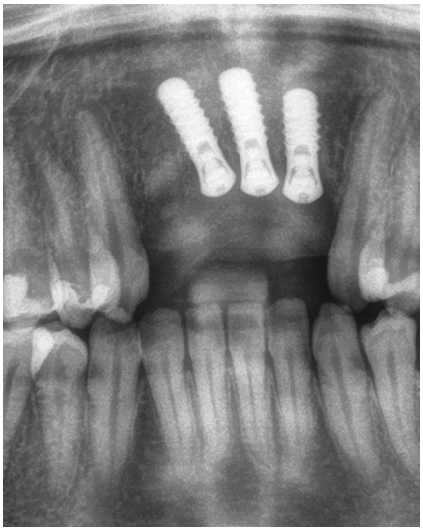

3 Image radiographique avec les « anciennes » restaurations : les axes déviés de l'implant regio 11 et de la couronne qui y est fixée sont particulièrement visibles. Il n'est pas clair si une erreur de scellement ou la rupture de la vis de pilier a conduit à l'allongement des couronnes 12 et 11.

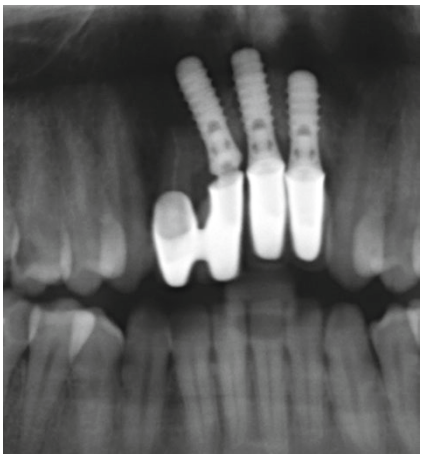

4 La situation initiale après la dépose des restaurations et l'extraction de la dent 12 : les implants sont très proches les uns des autres, leurs axes convergent, une direction d'insertion commune n'est pas reconnaissable. Les problèmes statiques ne sont pas les seuls à être préprogrammés.

clairement sur le cliché radiographique panoramique (Figs. **3** et **4**) : pour remplacer trois dents, le dentiste précédent avait placé trois implants dans la zone de deux dents. En conséquence, les implants sont non seulement trop rapprochés, mais les restaurations qui leur sont cimentées sont également douteuses sur le plan statique, difficiles à entretenir et insatisfaisantes sur le plan esthétique.

On ne sait toujours pas si une erreur de scellement ou la rupture de la vis de pilier au niveau de la 11 a entraîné le décalage de hauteur considérable entre les incisives. On peut voir que

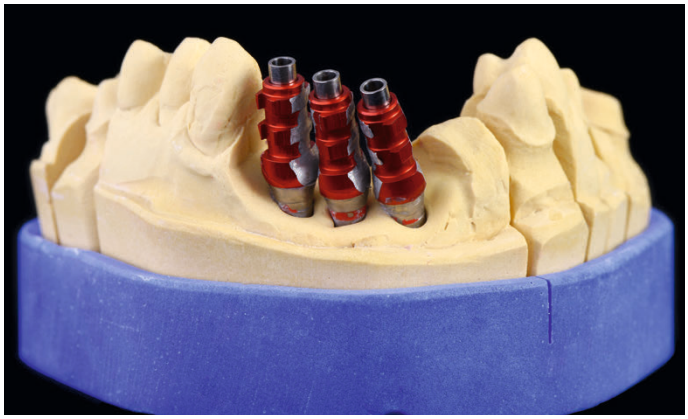

5 und 6 Avant même la prise d'empreinte, la position étroite des implants rend difficile la mise en place des coiffes d'empreinte. Ce n'est qu'après une correction massive de la forme qu'ils peuvent être placés côte à côte et utilisés pour l'empreinte.

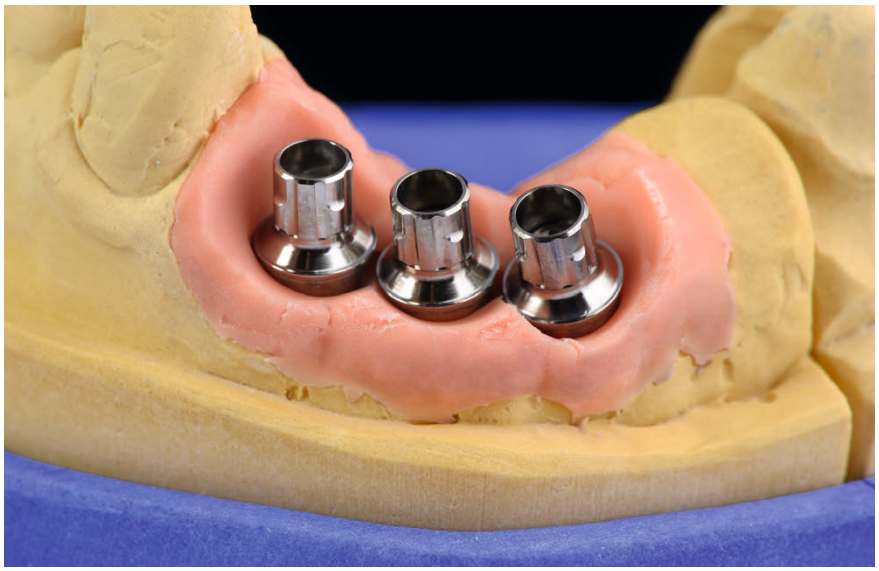

7 Les piliers vissés montrent également sur le modèle la proximité des implants et leur inclinaison statique défavorable d'un côté ; leurs directions d'insertion s'écartent également de manière significative les unes des autres.

le pilier naturel de la 12 a été extrait ; on ne peut également que supposer les raisons de cette extraction. Il est évident que le technicien dentaire du prétraitement était déjà dépassé par la solution de ce cas. Cependant, on peut supposer que les restaurations sur le modèle étaient de la même longueur lorsqu'elles ont été livrées et que le problème ne s'est produit que lors de la mise en place ou même après.

Après avoir retiré les anciennes restaurations, Björn Czappa discute d'abord avec le patient des options possibles pour la nouvelle restauration dans cette situation. Il peut lui dire avec certitude que ses nouvelles dents auront un aspect différent : l'occlusion ouverte précédemment créée en raison des incisives maxillaires nettement trop courtes fera place à une position régulière des dents avec des bords incisifs harmonieux, et les nouvelles restaurations s'adapteront également mieux à l'arcade dentaire inférieure ainsi qu'à la ligne des lèvres supérieures. La canine (23), précédemment non endommagée, sera nouvellement incluse dans le traitement.

Prise d'empreinte et fabrication des modèles

Le dentiste doit déjà improviser lorsqu'il prépare les piliers d'empreinte pour la prise d'empreinte : En raison de l'espace étroit et des axes convergents des implants, les parties auxiliaires ne peuvent pas être insérées sans

8 Une première mise en cire permet d'esquisser la restauration ultérieure. Avant de la présenter au patient, les zones gingivales sont réduites.

9 Les gencives préalablement réduites sont complétées par de la cire rose. En discutant avec la patiente, le wax-up est adapté à ses désirs. Il devient évident qu'il faut ajouter de la gomme au- dessus des couronnes.

meulage et fixées à l'aide de la vis de guidage ; elles doivent être meulées (Fig. **5** à **7**).

Procédure selon concept éprouvé

Si un technicien dentaire veut résoudre un tel cas de manière à peu près satisfaisante, il doit avoir dès le départ une idée claire du but souhaité. Avant tout, il ne doit pas se laisser déconcerter par la position des implants, mais procéder strictement selon le concept éprouvé : cire ou wax-up, essai esthétique, pré-mur, temporaire, restauration finale.

Créer des faits avec cutback

Dans un premier temps, Czappa modèle quatre dents antérieures en cire sur les piliers, et il complète la partie gingivale manquante avec de la cire en forme de selle, comme pour un dentier. Contrairement à la restauration précédente, il prévoit de compléter la gencive manquante par de la céramique gingivale dès le départ. Il prépare ce wax-up pour en discuter avec son patient (Figs. **8** et **9**).

Préparer le Superstructure

Pour l'étape suivante, Czappa réalise une crête à l'avant du wax-up, la remplit de résine « auto » de la couleur de la dent et convertit tout le front en résine monobloc. Comme un dentiste lors de la préparation, il meule les dents pour les ramener au contour du moignon afin d'accueillir des couronnes tout-céramique (Fig. **10**). Il porte une attention particulière aux trous par lesquels passeront plus tard les vis de fixation de la superstructure aux piliers (Fig. **11**).

Conversion en céramique

Il scanne les matrices et la superstructure et copie l'ensemble du bloc en zirconium (priti multidisc ZrO_2 Extra Translucent/pritidenta) sur la base des données du scan. Il reproduit notamment avec soin les chanfreins des matrices.
Sur les matrices individuelles, il réalise des couronnes individuelles en cire à l'aide du wax-up créé à l'étape précédente et les presse en céramique IPS e.max Press lithium disilicate.

10 L'étape préliminaire de la superstructure est créée par le meulage du wax-up qui a été transformé en acrylique. Les dents sont réduites et préparées pour recevoir des couronnes tout-céramique.

11 Clairement visible dans la vue de dessus : Aucun des implants n'est positionné pour fournir un support anatomique, statique ou esthétique à la superstructure sur laquelle sont prévues les couronnes.

12 und 13 Une zircone hautement translucide est délibérément utilisée pour la superstructure. Avec la céramique gingivale, elle apparaît plus naturelle et plus chaleureuse que les variantes blanches opaques.

14 La teinte des matrices en zirconium a également été choisie pour correspondre à la teinte des couronnes e. max. Ces deux teintes ont un effet chaud et agréable.

15 Crown 13 a également été achevé. Elle a une teinte légèrement plus foncée que les quatre couronnes antérieures, comme c'est le cas pour les canines.

16 La vue basale montre la finition propre sur le côté faisant face aux gencives. Seules les vis dépassent de la superstructure ainsi que les surfaces d'appui rondes qui reposent sur l'épaulement du pilier.

17 La couleur gingivale déterminée au début du traitement présente moins de chroma à la fin du traitement, de sorte que la céramique doit y être adaptée. Dans l'ensemble, la restauration apparaît très harmonieuse en bouche.

Une fois les couronnes prêtes dans la cuisson brute, il ajoute les zones gingivales préalablement réduites en céramique gingivale (Vita VM 9 Gingiva/Vita Zahnfabrik) et adapte la « papille » aux couronnes (Figs. **12** à **16**). Pendant l'essayage, il vérifie la correspondance de la teinte avec la gencive adjacente et adapte la teinte à l'environnement buccal.
Dans ce cas précis, la correspondance des teintes est nécessaire car, au cours du traitement, la teinte gingivale est passée d'un rouge-orange inflammatoire (cf. Fig. **2**) à un rose pâle sain (Fig. **17**) ; la teinte déterminée au départ s'avère nettement trop saturée. En plus de la correction de la teinte, la pression de contact du côté de la superstructure tourné vers la muqueuse est vérifiée et optimisée pendant l'essayage.
Pour compléter la restauration, le dentiste colle les bases adhésives (Variobase pour le bridge et la barre/straumann) à la superstructure en bouche sans tension (« ajustement passif »). Pendant l'insertion, elle visse d'abord la superstructure aux piliers sur les corps des implants. Enfin, les couronnes unitaires tout-céramique sont collées sur les matrices de la superstructure.

Redécouvrez le rire

Comme la patiente elle-même, son entourage doit d'abord s'habituer aux nouvelles dents. Si elle s'était rendue au traitement initial pour faire embellir ses dents, elle a été d'autant plus déçue par le résultat infructueux (Fig. **18**). Avec sa nouvelle réhabilitation, elle réalise à quel point elle avait honte de ses dents dans le passé et évitait de sourire la bouche ouverte (Fig. **19**). Maintenant, elle n'a plus besoin de mettre sa main devant sa bouche car la raison de sa réticence a été éliminée.

18 und 19 Même si les conditions au début du traitement n'étaient pas bonnes, la réhabilitation a été un succès. L'occlusion ouverte a cédé la place à une relation harmonieuse entre la supraclusion horizontale et verticale, le pas entre 11 et 21 a été ajusté, les bords incisifs supérieurs suivent la lèvre inférieure dans la mesure du possible, et la gencive en céramique apparaît également « telle quelle ».

Conclusion

« Ce cas difficile ne pouvait être résolu de manière acceptable qu'avec un concept éprouvé, une vision claire et quelques astuces », résume Björn Czappa après l'incorporation des travaux, « mais la réhabilitation reste à tous égards un compromis de solutions d'urgence – moins esthétique, surtout statique. Mais nous n'aurions rien pu changer à cela avec la nouvelle fabrication sans retirer les implants. »

Même si la situation initiale est exigeante en termes de pose d'implants, d'apport osseux, de difficulté générale du cas, le dentiste doit faire preuve de réalisme et laisser cette tâche à quelqu'un qui a l'habitude de ce type de chirurgie et peut déjà démontrer le succès du traitement. Car : « Poser un implant de manière judicieuse, c'est plus que percer un trou » - Czappa le sait grâce à ses nombreuses années d'expérience.

Le résultat du traitement initial montre qu'en plus des implants mal positionnés, l'incapacité du prothésiste dentaire a également conduit à l'échec des restaurations. Car à part la 12, qui était encore présente, la situation initiale était tout à fait comparable et aurait dû conduire à une meilleure solution avec une idée claire de la restauration finale et un savoir-faire actualisé.

Idéalement, le praticien initial et le prothésiste dentaire auraient planifié ensemble la réhabilitation à partir du résultat, c'est-à-dire de la restauration finie. Dans cette approche, la prothèse aurait déterminé la position des implants dans l'os, leur longueur, leur angulation et leur direction d'insertion. À travers les étapes du wax-up, de l'essayage esthétique, de la restauration temporaire, de la planification 3D, du guide chirurgical et de la pose des implants, le dentiste et le technicien dentaire auraient été certains que les implants fourniraient le meilleur support possible pour la restauration si l'os disponible était suffisant. De cette façon, l'échec aurait pu être évité. Un constat amer surtout pour le patient qui paie deux fois ses nouvelles dents. ■

À propos

Dentiste Romy Dech

- Études de dentisterie à l'université de Rostock
- 2008 Licence d'exercice de la dentisterie
- 2014 Partner in the joint practice Andreas H. Raßloff & Partner in Oldenburg
- 2015 Reprise de la gestion du cabinet pour le site de Bürgerfelde
- 2017/2018 Curriculum Digital Dental World

À propos

Technicien dentaire Björn Czappa

- 1991 Fondation de son propre laboratoire m.c. zahntechnik gmbh à Oldenburg
- 1995 Master craftsman examination as best of the year at the Chamber of Crafts Halle
- Conférencier international/responsable de cours, principalement axé sur la technique de stratification individuelle de la céramique, le tout-céramique, l'esthétique antérieure et la prothèse implantaire.

Produit/Matériau/Auxiliaire

Produit/Matériau/Auxiliaire	Nom de l'article	Fournisseur
Logiciel de CAO	DentalCAD	exocad
Logiciel de FAO	DS CAM	Dental Softworks
Machine de production, 5 axes	Datron D5	Datron
Gingiva céramique	VITA VM 9 Gingiva	VITA Zahnfabrik
Bases de collage d'implants	Variobase pour bridge/bar	Straumann
Presser les lingots de céramique	IPS e.max Press HT	Ivoclar Vivadent
Cire de modelage de la couleur des dents	Occlumaster	Aesthetic-Press
Couronnes en zirconium pour superstructure	priti multidisc ZrO_2, Extra Translucide	pritidenta

Planification implantaire assistée par ordinateur et mise en charge immédiate

De plus en plus, les patients veulent avoir une réhabilitation dans les plus brefs délais. Le cas présenté montre que cela peut être possible même dans une situation difficile. Deux facteurs sont pertinents ici : tout d'abord, le patient n'a pas subi de contrôle chez le dentiste ou de traitements dentaires depuis longtemps. Cela a conduit à un état pathologique et, deuxièmement, elle souhaite une solution rapide et abordable.

Organisation et planification

Le succès de ce type de réhabilitation dépend de la planification de chaque étape. Les aspects organisationnels et de travail nécessaires à la réalisation de la restauration définitive sont extrêmement importants pour qu'une réhabilitation réussie ait lieu dans les 48 heures. Nous avons reçu le plus grand soutien du Centre Dentaire Poliedro, qui a organisé l'équipe et la mise en œuvre.

L'approche interdisciplinaire

L'approche interdisciplinaire de cette réhabilitation, répartie par compétences, a été la clé de son succès et a contribué de manière significative à la haute qualité du service. Les années d'expérience que chacun d'entre nous a développées dans sa propre discipline ont été utiles pour prêter attention aux détails et contrôler les étapes du travail. Ceci est essentiel pour les restaurations immédiates.

L'évaluation de la situation du patient par le chirurgien spécialiste en collaboration avec le prothésiste, qui prend en compte les exigences esthétiques, phonétiques et fonctionnelles, est importante. Avec la réalisation du projet par le prothésiste dentaire, la planification cohérente du travail est rendue possible. Le chirurgien, qui s'occupe principalement d'implantologie assistée par ordinateur, détermine la faisabilité et planifie les étapes de travail afin de garantir une chirurgie exacte et durablement supportée.

Procédure

Compte tenu des exigences de la patiente ainsi que de l'état désolant de ses dents (Fig. **1**), nous avons décidé de restaurer les deux mâchoires. En outre, nous avons décidé d'un éventuel nivellement de l'os et de la mise en place de deux restaurations prothétiques fabriquées avant l'extraction. Ceux-ci ont pu contribuer à la guérison complète du patient et au conditionnement des zones affectées par les extractions. Pendant ce temps, le prosthodontiste a obtenu toutes les informations nécessaires au laboratoire pour planifier la réhabilitation des deux mâchoires. En une seule séance, l'œuvre a été essayée en bouche à l'aide de bases acryliques supportées par la muqueuse. Cet essayage, que nous



Auteur
Pietro Loffi
Directeur technique au Centro Dentistico Poliedro
I-29122 Piacenza
loffi.pietro@libero.it

1 Situation initiale

avons réalisé après la pose des implants, nous a satisfaits car il répondait à toutes les exigences du travail fini : mastication correcte, esthétique, fonction, phonétique. La seule différence est que, plus tard, la restauration sera supportée par des implants au lieu d'être supportée par la muqueuse.

Duplication

Les prothèses utilisées pour l'essayage esthétique, avec les dents en position définitive, ont été dupliquées comme modèles en acrylique (Fig. **2**). Deux trous ont été percés aux extrémités, qui ont ensuite été remplis de matériau radio-opaque. Ils servent à connecter le projet prothétique avec le CT pendant la planification virtuelle de l'implant. Les gabarits sont ensuite essayés en bouche. Ils doivent avoir un support muqueux et être centrés très précisément. Si ces paramètres ne sont pas respectés, il ne sera pas possible d'atteindre la précision dans le placement des implants avec les guides chirurgicaux et dans la construction de l'ouvrage définitif. Le CT du patient avec les clés in situ est réalisé selon les instructions du chirurgien.

2 Conversion de la configuration définitive en modèles CT

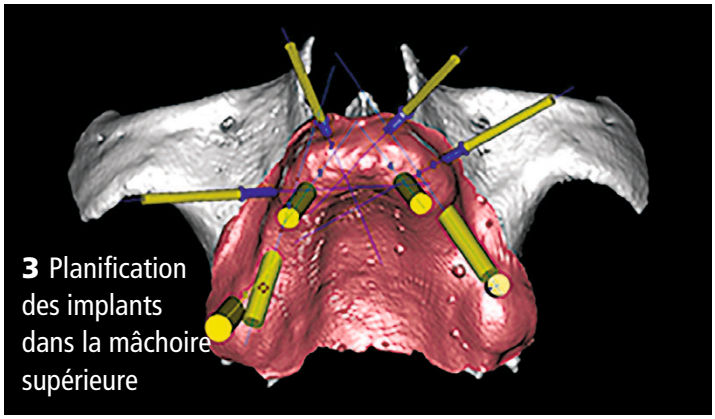

3 Planification des implants dans la mâchoire supérieure

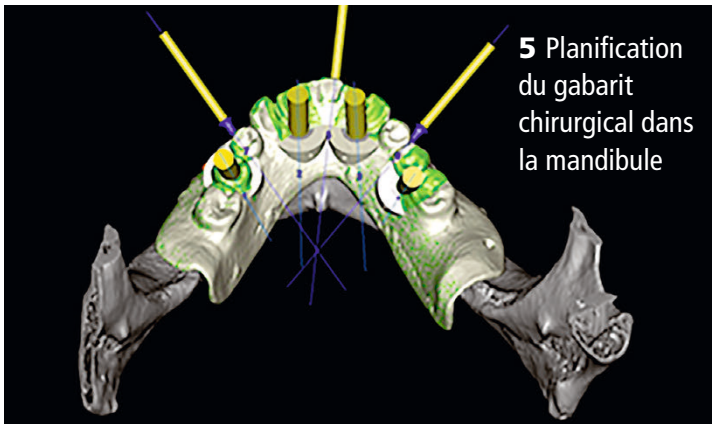

5 Planification du gabarit chirurgical dans la mandibule

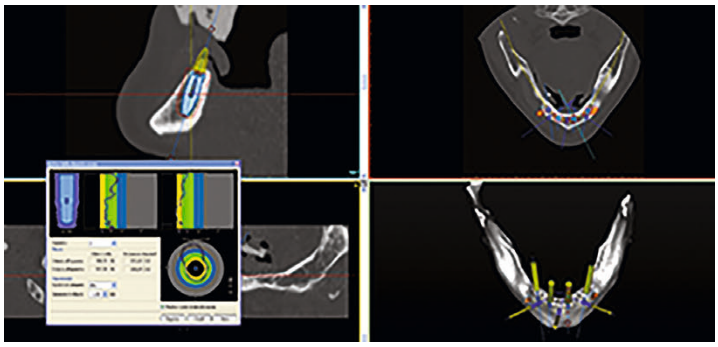

6 Vue générale de la mâchoire inférieure

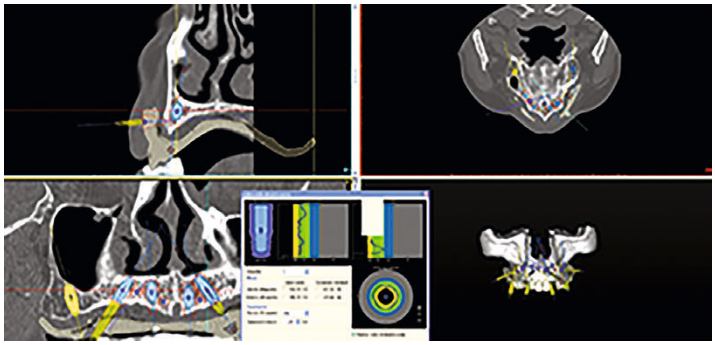

7 Vue générale supérieure

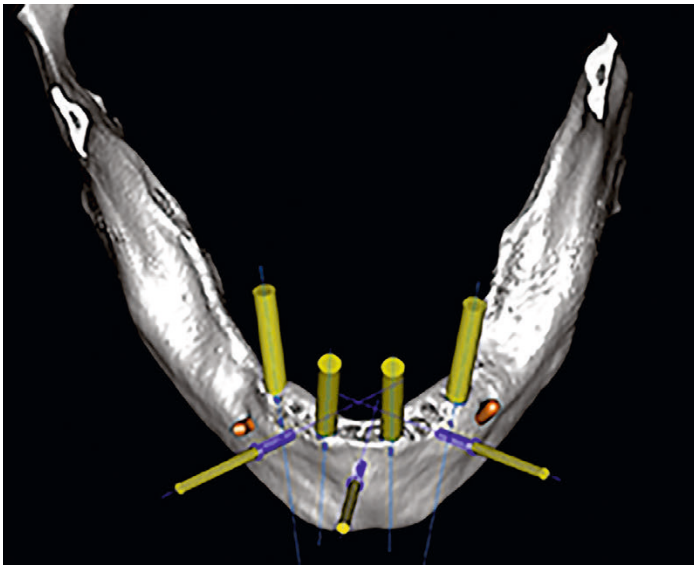

4 Planification des implants à la mandibule

Planification des guides chirurgicaux

Maintenant, grâce au scanner et à un logiciel spécialisé, le chirurgien a pu faire correspondre le volume du projet de prothèse avec le volume de l'os. La vue d'ensemble lui a permis de déterminer la zone osseuse à opérer et de déterminer le diamètre, la largeur, le type et le nombre d'implants en fonction des informations recueillies. En outre, la correspondance de l'axe d'insertion des implants a été prise en compte. Les données obtenues à partir de la planification ont été envoyées à un centre de fraisage, qui a produit le guide chirurgical personnalisé (Fig. **3** à Fig. **10**).

Préparation des modèles

Les modèles créés à partir de la planification virtuelle constituent l'élément principal du traitement et contiennent toutes les informations nécessaires à la fabrication de la restauration finale. Le gabarit contient un certain nombre de douilles métalliques individualisées en fonction de leur hauteur et de leur position, qui servent de guides de forage pour la mise en place de l'implant. Selon le même principe, les analogues sont fixés sur le gabarit, puis le maître modèle est fabriqué. De cette façon, nous obtenons un modèle qui reproduit la muqueuse avec les analogues d'implants correctement positionnés. Ensuite, les maîtres modèles ont été articulés avec les gabarits (Fig. **11** à Fig. **16**).

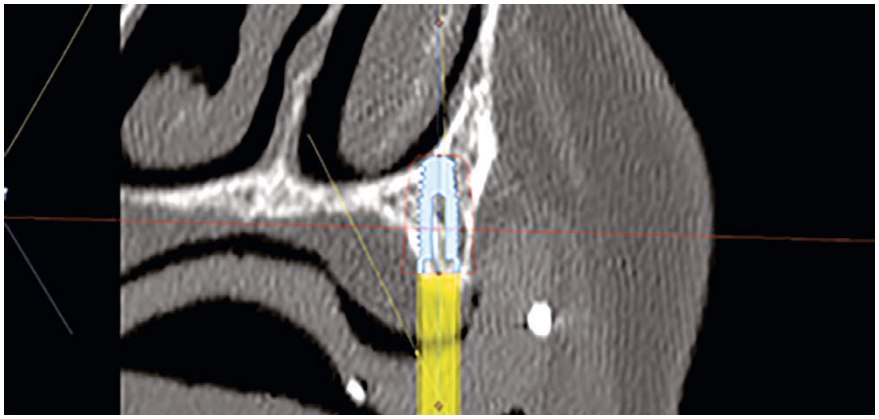

8 Détail

9 Objet initial

10 Modèle chirurgical

Fabrication des armatures de pont

La structure du pont a été fabriquée en deux étapes. Tout d'abord, les pièces qui ancrent l'armature à l'implant ont été fabriquées. Des chapes en plastique calcinable coulées ont été utilisées à cet effet.

Après moulage, les piliers présentaient les propriétés suivantes : une longueur supérieure au plan occlusal de la restauration à réaliser, un profil gingival individualisé selon la hauteur et le diamètre, et de petites rétentions en surface. Dans l'étape suivante, nous avons fabriqué la deuxième

11 CAD/CAM - gabarit chirurgical fraisé

12 Le modèle maître est créé à partir du modèle

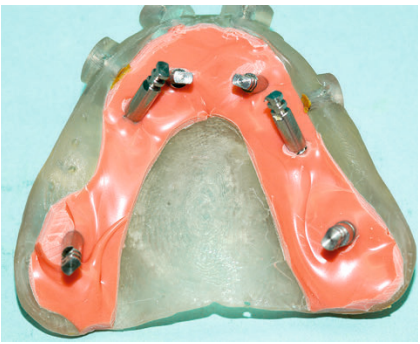

13 Préparation du modèle

partie du cadre en utilisant les clés du montage définitif. Cela a permis de relier tous les piliers les uns aux autres. Nous avons conçu les armatures de pont en deux phases de travail distinctes et les avons coulées avec un alliage de métaux précieux pour les céramo-métalliques. De cette façon, nous avions du métal précieux entre l'implant et le profil gingival. Nous avons pu souder les deux parties ensemble et tirer parti du module d'élasticité de l'alliage. Ensuite, les gabarits utilisés pour le CT ont été ajustés sur les piliers. Certains trous ont été percés afin que le chirurgien puisse les utiliser pendant l'opération (Fig. **17** à Fig. **21**).

Conception définitive

Après la conception de l'armature, nous disposions de toutes les pièces nécessaires pour réaliser le cas en 48 heures (Fig. **22** et Fig. **23**). En résumé, nous avions deux modèles à articulation unique avec la dimension verticale correcte. Sur celles-ci, nous avons ajusté le montage des dents définitives, le gabarit et le guide chirurgical (Fig. **24**). Le jour de l'intervention, nous avons livré les modèles avec les piliers personnalisés moulés, le gabarit et le guide chirurgical. Le chirurgien a placé le guide chirurgical supporté par la muqueu-

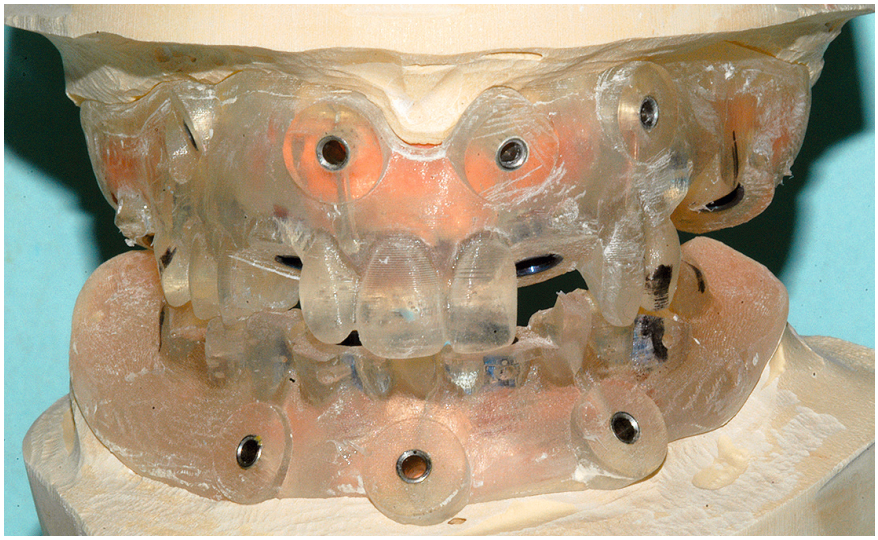

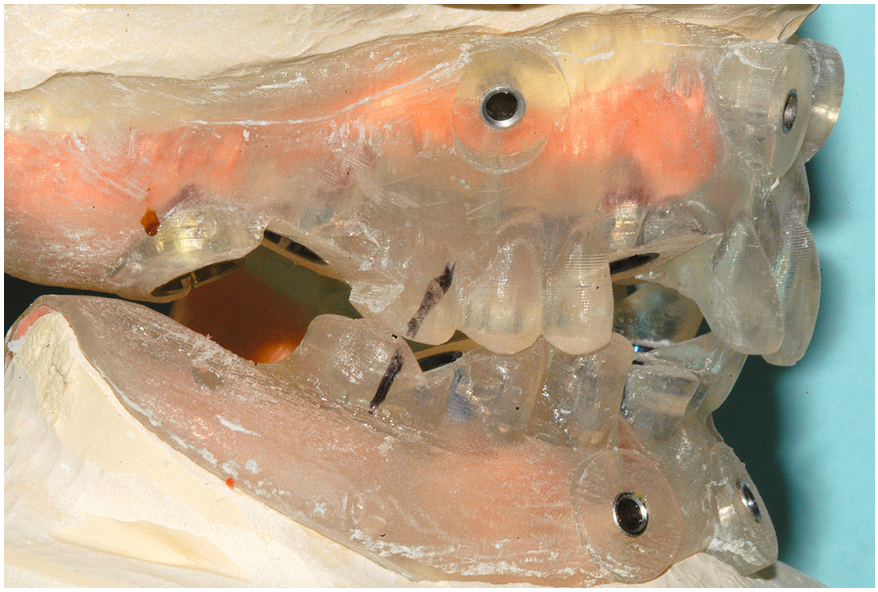

14 à **16** Modèle maître mono-articulé

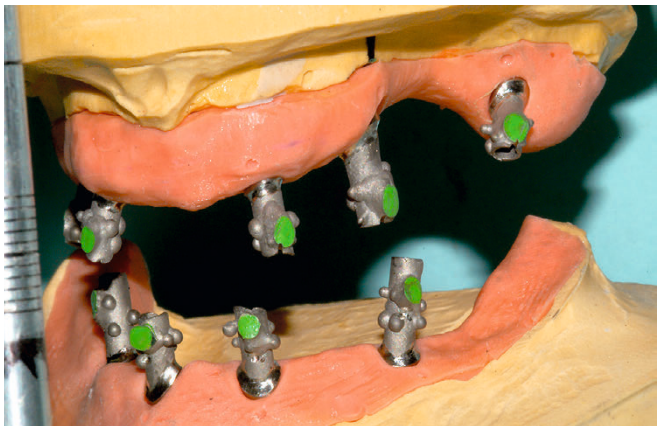

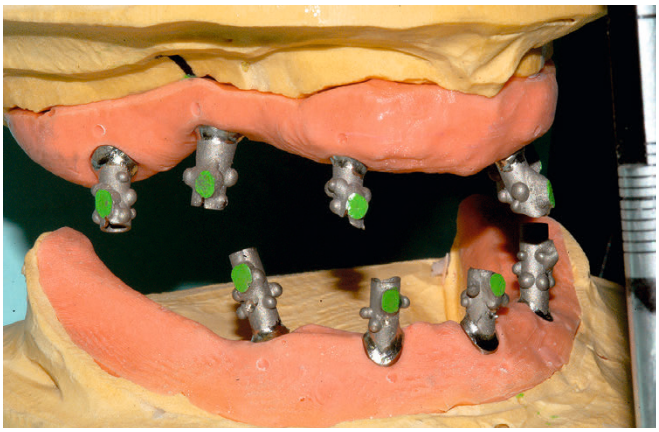

17 et **18** Fabrication de piliers individualisés

19 Individualisation des profils d'émergence des piliers

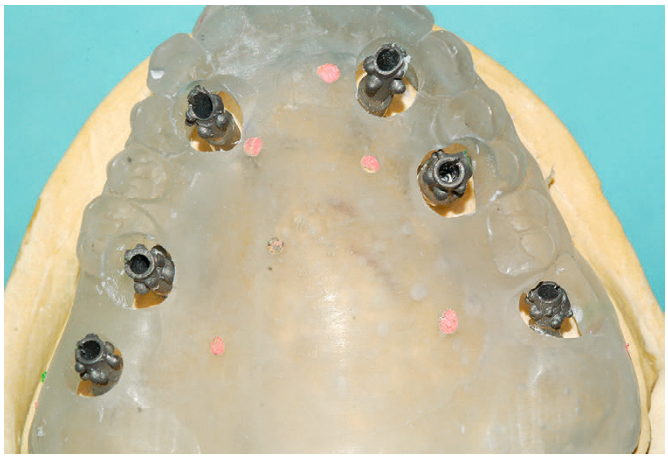

20 Mise en place des gabarits sur les piliers

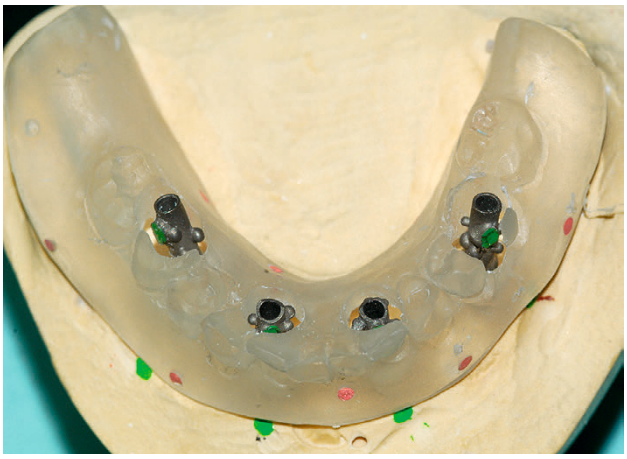

21 Vérification des piliers/modèles pour CT à la mandibule

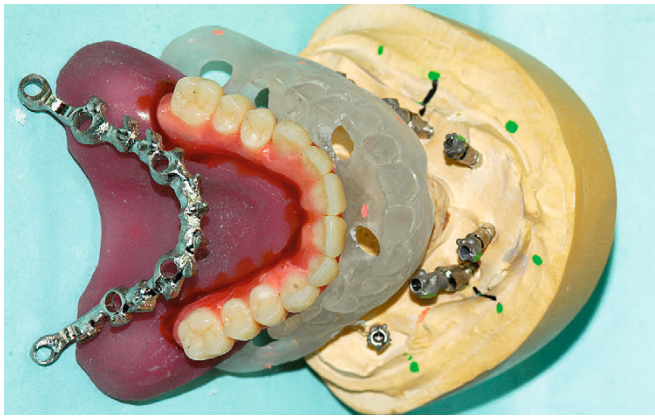

22 Travaux finis pour l'assemblage de la prothèse supérieure

23 Travaux finis pour le montage de la prothèse inférieure

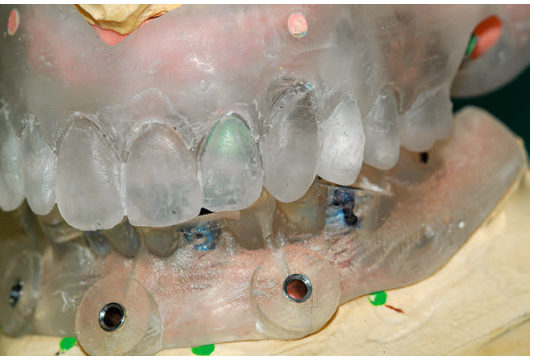

24 Montage croisé des gabarits

se dans la bouche par l'intermédiaire de quelques broches de fixation latérales et a réalisé l'opération de manière ciblée. Après la pose des implants, les piliers fabriqués en laboratoire ont été reliés aux implants et fixés au gabarit post-chirurgical dans la bouche. Cette étape est très importante car la position de l'implant est déterminée après l'intervention et les éventuelles imprécisions créées pendant l'intervention sont corrigées (Fig. **25** et Fig. **26**). Après avoir préparé les moulages définitifs, nous avons procédé à la conception définitive. Nous avons retiré les rétentions de piliers, raccourci les piliers de manière à ce qu'ils restent dans le plan occlusal, placé l'armature fabriquée précédemment par-dessus et l'avons soudée. Après avoir vérifié l'ajustement sans tension de l'armature sur le modèle, elle a été transférée sur l'acrylique. La restauration a ensuite été finie et polie (Fig. **27** à Fig. **31**). ■

25 Après avoir positionné les implants

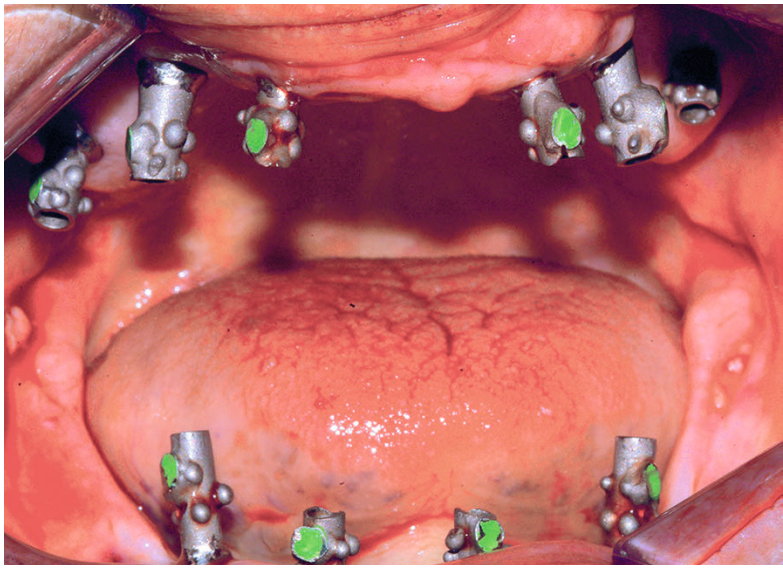

26 Piliers positionnés

27 Réhabilitation vissée dans la bouche immédiatement après la chirurgie

28 à **31** Galerie

Je remercie tout particulièrement Maria Vittoria Borghese, le Dr Massimo Croce, le Dr Enrico Mosconi, le Dr Luigi Tagliatesta et Giorgia Morsia.

La rédaction recommandent

INCISIONS & SUTURES EN PARODONTOLOLOGIE ET IMPLANTOLOGIE

Sous l'angle des incisions et des sutures et avec le souci d'une approche minimalement invasive dès que possible, cet ouvrage se propose d'aborder en détail, presque sous la forme d'un atlas, les techniques chirurgicales les plus récentes permettant de restaurer le parodonte : les incisions et sutures qui régénèrent l'attache parodontale tout en préservant les papilles ou réhabilitent un volume osseux compatible avec la mise en place d'implants, en insistant sur les techniques de passivation de lambeaux ; celles reconstituant une architecture gingivale compatible avec une restauration prothétique adaptée sur dents naturelles et sur implants, notamment après des reconstructions osseuses importantes ; celles recréant le complexe muco-gingival autour des dents, avec une attention particulière pour les techniques de prélèvement de tissus mous, d'enveloppe tractée coronairement ou de lambeaux déplacés.
Un ouvrage très richement illustré de schémas et de photos, un guide pratique quotidien pour les praticiens. ■

Collectif d'auteurs : Nicolas Picard, Caroline Fouque, Pierre Keller, et al.; coordonné par Corinne Lallam-Laroye et David Nisand
Éditeur : ESPACE ID (1 janvier 2021)
Plus d'infos : 67 pages | broché | également publiée dans « Réalités Cliniques »
ISBN / EAN : 978-2361340803
Langue : Français
Prix : 39,00 Euro



LES GREFFES DE SINUS EN IMPLANTOLOGIE

Cette nouvelle édition, entièrement revue et corrigée, dresse un panorama exhaustif des avancées dans la pratique des greffes de sinus en implantologie. Les apports et progrès constants de la chirurgie guidée, les techniques d'augmentation crestale, les nouveautés en imagerie sont largement abordés. Les auteurs détaillent, avec le recul clinique nécessaire, les indications et contre-indications avec le souci constant d'amener le praticien à proposer des solutions thérapeutiques adaptées à chaque situation clinique. Une série de cas cliniques évocateurs illustre les propos.
Au fil des chapitres, les revues de la littérature, l'évocation des risques post-opératoires et les écueils médicolégaux offrent au lecteur un contenu documenté et d'actualité. Des compléments constitués de vidéos et recommandations sont accessibles en ligne. ■

Auteur : Hadi Antoun
Éditeur : Cahiers de Prothèses (9 juillet 2020)
Plus d'infos : 600 pages | relié | 2e édition
ISBN / EAN : 978-2843614293
Langue : Français
Prix : 180,00 Euro

Implants pour les patients très âgés

Les patients qui ont toujours vécu de manière indépendante seront certainement réticents à accepter une prothèse complète instable à un âge avancé. Une prothèse dentaire bien ajustée est importante pour une bonne qualité de vie. C'est pourquoi même les personnes très âgées sont aujourd'hui traitées avec des implants. Notre équipe d'auteurs montre quels aspects sont particulièrement importants.

Auteurs
Prof. Dr Martin Schimmel
Courrier martin.schimmel@zmk.unibe.ch

Professeur Dr Frauke Müller
Dr Valérie G. A. Suter
Professeur Dr Daniel Buser

Objectifs de la thérapie implantologique

Il existe des objectifs primaires et secondaires dans le traitement implantaire.

Les objectifs principaux sont : un traitement réussi avec un faible risque de complications. L'implant doit être correctement positionné et fusionner avec l'os (ostéo-intégration). Il doit avoir un diamètre et une longueur suffisants pour que l'ancrage osseux dure longtemps, même en cas de charge masticatoire. L'implant doit permettre une restauration prothétique raisonnable.
Les objectifs secondaires sont : le moins d'interventions chirurgicales possible, peu de stress et de douleur, des phases de guérison et des durées de traitement courtes. Cela est particulièrement vrai pour les patients de plus de 80 ans, car ils ne sont souvent plus aussi résistants.

Pour ces patients, le confort et la fonction masticatoire sont plus importants que l'esthétique, car ils sont plus susceptibles de souffrir de malnutrition ou de sous-alimentation, ce qui fait de la prise alimentaire leur première priorité. En outre, des prothèses mal adaptées font que certains aliments ne peuvent plus être consommés et que la personne affectée ne profite pas des repas en commun, qui ont pourtant une fonction sociale importante.

Caractéristiques particulières des personnes âgées

Les patients âgés présentent les caractéristiques médicales et cliniques suivantes :

- De nombreux patients âgés sont mentalement et physiquement en état très satifaisant.
- Les atteintes graves à la santé n'apparaissent généralement qu'au cours des deux ou trois dernières années. Ce phénomène est appelé « morbidité comprimée ».
- De nombreuses personnes âgées souffrent de maladies qui doivent être prises en compte lors de la planification du traitement. Si trois maladies ou plus sont présentes, on parle de multimorbidité. En Suisse, c'est le cas pour plus de 20 % des personnes de plus de 80 ans.

Lors d'un traitement dentaire, les maladies suivantes nécessitent une attention particulière :

- maladies tumorales
- la maladie de Parkinson
- dementia
- bouche sèche / carence en salive
- arthrite
- malnutrition et sous-alimentation
- heart et maladies circulatoires
- diabète sucré
- ostéoporose

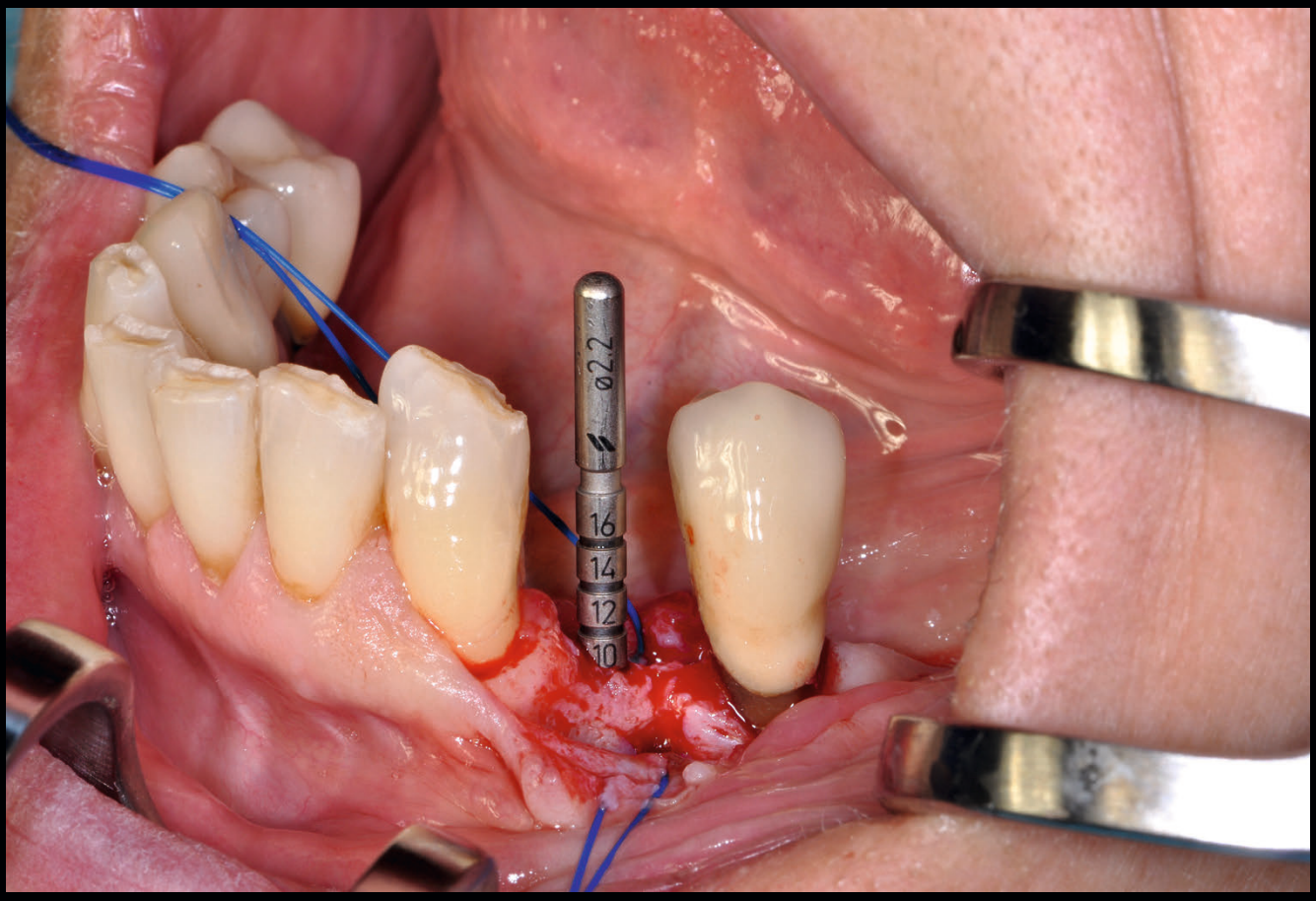

Une implantation simple qui fournit une solution fixe peut être préférée à une prothèse partielle ancrée dans un crochet. Chez les patients très âgés, une évaluation minutieuse des risques est effectuée.

Les prothèses partielles amovibles peuvent entraîner des caries, des maladies parodontales et des limitations fonctionnelles si les soins et le suivi sont inadéquats. Cette situation est souvent observée chez les patients en soins de longue durée qui dépendent d'une aide à l'hygiène bucco- dentaire et sont rarement en mesure de se rendre chez le dentiste.

Ces maladies sont généralement traitées par des médicaments, c'est pourquoi la liste des médicaments et leurs effets secondaires doivent être clarifiés en détail avant de commencer le traitement, souvent en consultant le médecin traitant.
Parmi les médicaments, une attention particulière doit être accordée aux anticoagulants (ils entraînent une augmentation des saignements) et aux antirésorptifs.
De nombreuses personnes âgées ont une bouche trop sèche (oligosialie), ce qui favorise nettement le développement de caries et rend difficile le port de prothèses dentaires en raison de la sensibilité des muqueuses.

Il faut également tenir compte du fait que la force de mastication est plus faible à un âge avancé, notamment chez les porteurs de prothèses dentaires. Cela présente des avantages lors du choix des implants : on peut de plus en plus utiliser des implants moins nombreux, plus courts ou plus fins.

Stratégies pour planification des traitements

Dans les concepts gérodontologiques-implantologiques pour les personnes très âgées, il est important de noter :
Évitez les prothèses à ancrage par crochets chez les patients partiellement édentés.

Les prothèses partielles à ancrage par crochets présentent les inconvénients suivants :

- Les prothèses partielles compromettent la durabilité des dents piliers.
- Ils peuvent aggraver la santé bucco-dentaire.
- Ils favorisent la plaque dentaire et la gingivite.
- Le risque de caries est accru, en particulier les caries radiculaires.
- Il y a encore trop peu d'études sur la façon dont la santé générale est affectée.

Dans les situations d'extrémité libre, une occlusion prémolaire est souvent utilisée, en particulier dans le maxillaire, car elle assure une fonction adéquate et il y aurait également trop peu d'os dans la région molaire pour une pose d'implant standard.
Afin d'améliorer l'esthétique, les implants individuels avec une extension distale se sont également avérés efficaces.
Les implants ne sont utilisés pour des lacunes uniques que si une seule intervention chirurgicale est suffisante et qu'il n'y a pas de risques majeurs.
Les solutions fixes conventionnelles sont préférables si l'esthétique des dents piliers peut être améliorée en même temps.
Il est nécessaire d'évaluer quelle méthode est la moins stressante pour le patient ; souvent, une « implantation simple » est supérieure à une restauration conventionnelle.
Chez les patients présentant une sécheresse buccale prononcée, il convient d'éviter les restaurations amovibles et d'utiliser des solutions implanto-portées.

COMPRENDRE LE MODE DE PENSÉE DU DENTISTE : CET ARTICLE LE MONTRE CE QU'IL FAUT RETENIR DES IMPLANTS POUR LES PERSONNES ÂGÉES.

La situation actuelle :

- Les patients vieillissent.
- Ils gardent leurs dents de plus en plus longtemps.
- Le nombre de cas de traumatismes est limité.
- Il existe des opportunités de croissance en implantologie avec les patients âgés de plus de 60 ans.

Procédure pour les patients âgés :

- Évitez si possible les prothèses dentaires à crochets.
- En cas de perte de piliers stratégiques (dents), il est conseillé de conserver une prothèse partielle existante.
- Si une nouvelle prothèse doit être fabriquée, adoptez autant de caractéristiques que possible de l'ancienne prothèse adaptée.
- Stabiliser les prothèses partielles avec des implants de soutien distal.
- Stabiliser les prothèses complètes à la mandibule avec des implants.

Dans les concepts implantologiques pour les personnes âgées, il est toujours important de considérer que le patient peut avoir besoin plus tard de soins et d'une assistance en matière d'hygiène buccale. Exemple : les implants d'une pièce ne peuvent pas être « démontés », mais les implants de deux pièces peuvent simplement être « mis en sommeil ». Cela est souvent nécessaire dans la dernière phase de la vie et pour les patients atteints de démence. En outre, les patients âgés ne portent pas toujours leur prothèse, il convient donc de ne pas utiliser d'attaches à arêtes vives.

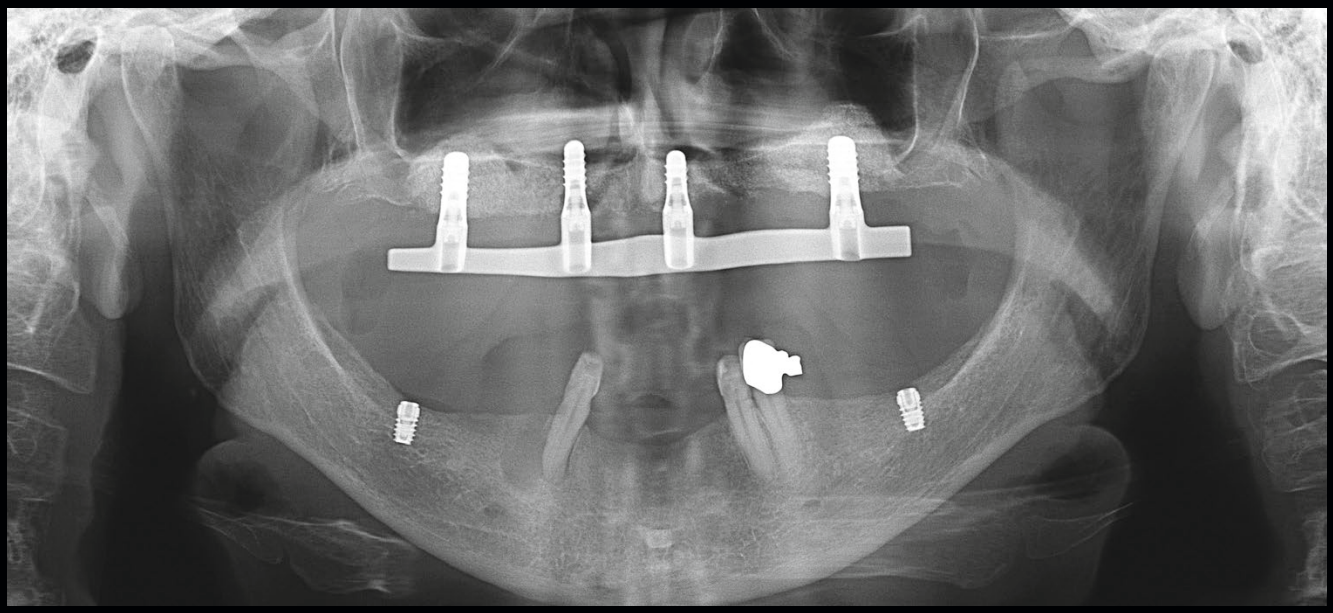

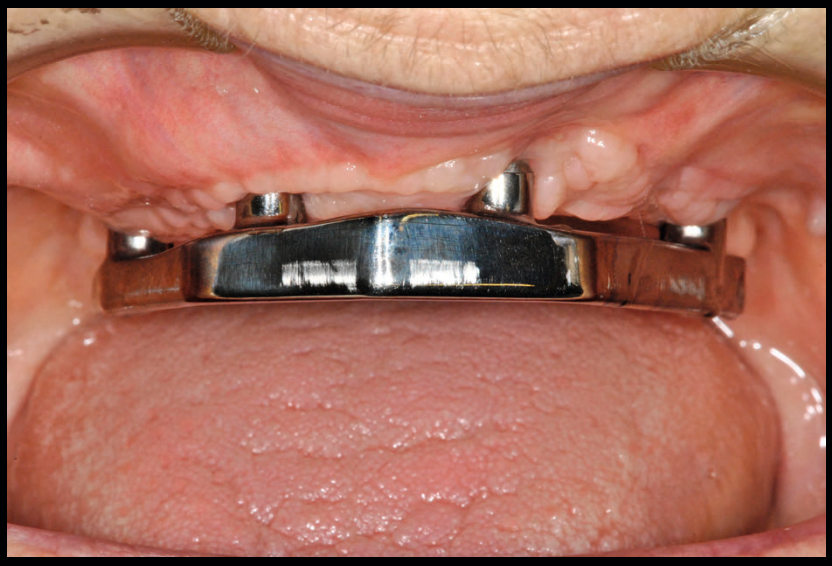

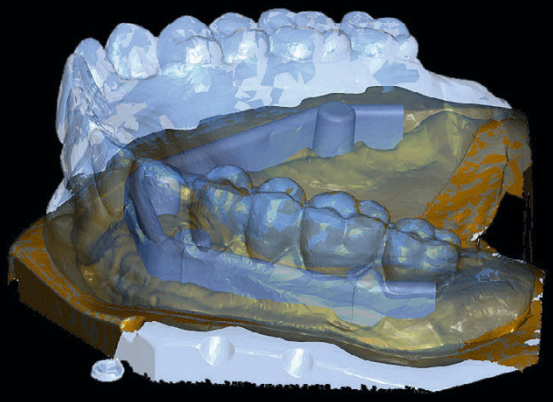

Même dans les configurations de classe I de Kennedy, un support quadrangulaire peut être obtenu si des implants de support distaux sont placés (ici : SIC invent AG, Basel, Suisse). Ceci est particulièrement important lorsque des supports très rigides tels qu'une barre fraisée sont présents dans le maxillaire. Technologie dentaire OK : Hans-Peter Schär, Mundwerk, Berne, Suisse

En particulier dans les cas d'oligosialie (caries du collet), il est judicieux d'utiliser des restaurations fixes tant qu'une bonne hygiène buccale est assurée.

Dentiers partiels pour préserver la perte de dents

Si, par exemple, les canines ont été extraites, un implant peut être inséré à leur place pour servir de support à la prothèse partielle existante. Cela présente deux avantages : cela coûte moins cher au patient (pas de nouvelle prothèse partielle), et il n'a pas à s'habituer à une nouvelle prothèse.
Les patients édentés bénéficient au moins autant d'implants bien placés que les patients partiellement édentés.

Prothèses partielles avec implants de soutien distal

Dans les situations uni- ou bilatérales à extrémité libre, les prothèses partielles peuvent également être stabilisées par des implants de soutien distaux. Dans ce cas, des implants très courts sont placés aussi loin que possible en direction distale. Cela permet d'obtenir le plus grand polygone de support possible.
Si une *classe I de Kennedy* est convertie en *classe III*, les dents du pilier survivent plus longtemps. Les patients qui sont restaurés de cette manière sont plus satisfaits de la prothèse et de leur capacité à mâcher. Parfois, un simple support sans autre attache est suffisant, un simple support peut suffire, mais un ancrage à boule apporte une rétention supplémentaire.

Stabiliser les prothèses complètes mandibulaires avec des implants

C'est l'une des plus grandes réussites de la dentisterie ! Lorsque vous stabilisez une prothèse complète inférieure avec deux implants, l'os autour des implants se dégrade plus lentement. Elle rend également la mastication plus efficace et améliore considérablement la qualité de vie.
Le traitement standard pour les personnes édentées est une prothèse complète conventionnelle à support muqueux dans la mâchoire supérieure et une prothèse sur implant ancrée sur au moins deux implants dans la mâchoire inférieure, afin que le patient soit satisfait de la prothèse à long terme.
Les prothèses sans palais, stabilisées par des implants, dans le maxillaire édenté ne sont utiles que pour les patients plus âgés, s'il n'y a pas trop de tissus à reconstituer et si les patients sont en bonne santé générale. Dans la plupart des cas, les patients peuvent se contenter d'une prothèse supérieure conventionnelle.
À propos, les patients plus âgés perdent souvent leurs dents assez rapidement en raison de l'oligosialie. Bien qu'aucune dent ne doive être extraite par précaution, s'il devient évident que toutes les dents seront perdues, les implants doivent être utilisés comme piliers stratégiques.

Principes prothétiques et capacité hygiénique

L'un des facteurs les plus importants est le suivant : le patient (ou son soignant) doit être capable de bien nettoyer la restauration amovible ou fixe implanto-portée ou implanto-ancrée.
Les prothèses dentaires dans la mâchoire édentée sont meilleures que les bridges fixes à cet égard. Chez les patients qui ne peuvent pas bien bouger, les attaches non bloquées sont donc plus adaptées, bien que les barres d'extension fraisées présentent des avantages fonctionnels.
Si l'on peut être sûr que le patient ou le personnel soignant maîtrise bien l'hygiène, les bridges sur implants ou les prothèses sur barre pure avec quatre implants sont judicieux, en particulier chez les patients présentant une sécheresse buccale extrême. Cela réduit le frottement douloureux de la prothèse sur la muqueuse.
L'étude sur les prothèses dentaires de Genève a montré deux choses : les attaches de localisation ne sont pas recommandées pour les patients âgés nécessitant des soins. Même le niveau de force le plus bas (insert de rétention rouge) est trop élevé pour la plupart des patients très âgés. Les patients ne pouvaient ni insérer ni retirer la prothèse.
En outre, de nombreux patients ne portent pas la prothèse pendant les repas. Le trou de rétention est donc rapidement obstrué par des résidus alimentaires. L'usure des piliers, plutôt coûteux, était donc très élevée chez certains patients. Les accessoires plus modernes présentent moins de ces problèmes.

Cette étude et l'expérience clinique permettent de tirer un certain nombre de conclusions pour les praticiens :

- L'âge avancé n'est pas une contre-indication au traitement implantaire, mais les patients âgés sont plus hésitants quant à la pose d'un implant et ont besoin d'informations détaillées et objectives.
- La force manuelle et la dextérité du patient doivent toujours être prises en compte lors de la planification du traitement. Il doit être capable de manipuler la prothèse et de s'occuper de l'hygiène.
- La polyarthrite rhumatoïde et l'arthrose des mains sont des maladies qui peuvent entraver l'entretien et la manipulation des implants et des prothèses. L'arthrose touche environ 30 % des femmes âgées de 70 à 100 ans.

Les anciennes barres soudées sont également souvent encore en place. L'attachement présenté ici sur les implants non supportés de la mandibule sert uniquement de support (SIC invent AG, Bâle, Suisse) - les ancrages à boule sont toutefois préférés par les patients dans cette indication.

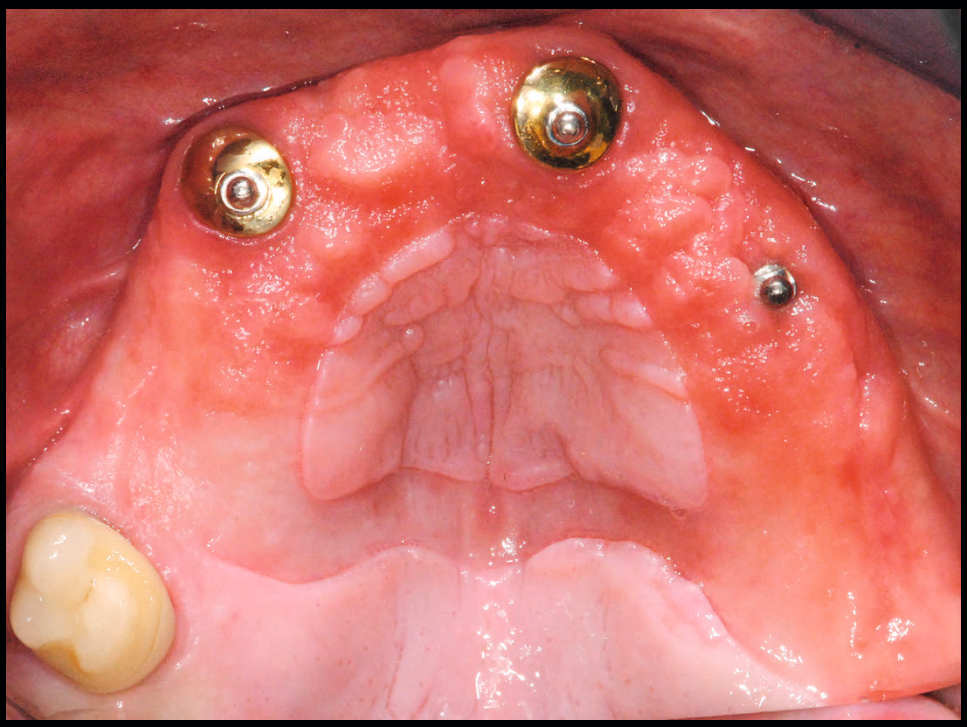

Grâce à la pose d'un implant dans la région canine, la prothèse bien adaptée a pu être conservée. Nota bene : l'alio loco a fabriqué un ligament transpalatin complètement sous-dimensionné entraînant un traumatisme chronique de la muqueuse (non-respect du principe de la raquette).

Un autre exemple de la façon dont l'utilisation d'un implant Straumann NNC après la perte de la coiffe du tenon radiculaire a permis de reconstruire la prothèse et donc de la conserver. Un CM LOC (Cen-dres+Métaux SA, Biel, Suisse) a été utilisé comme attache.

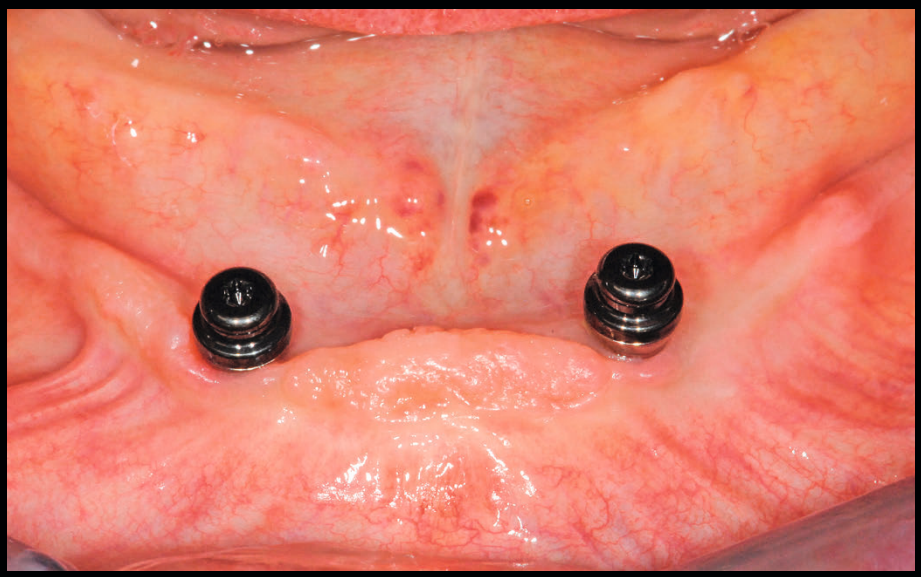

La stabilisation de la prothèse mandibulaire est l'une des plus grandes réussites de la dentisterie moderne. Une restauration simple au sens du Consensus de McGill pour les patients édentés prévoit la restauration de la mâchoire supérieure avec une prothèse complète à support muqueux et de la mâchoire inférieure avec des attachements individuels fabriqués industriellement. La photo montre les ancres Novaloc sur le col Straumann Tissue Level Regular (Institut Straumann, Bâle, Suisse).

Photo d'une barre qui a été fabriquée à la zmk bern en 1984 et qui est toujours en place 32 ans plus tard. Environ 80 % de tous les implants du zmk bern sont toujours en place après 30 ans. Les implants ne changent pas, mais le patient, lui, change.

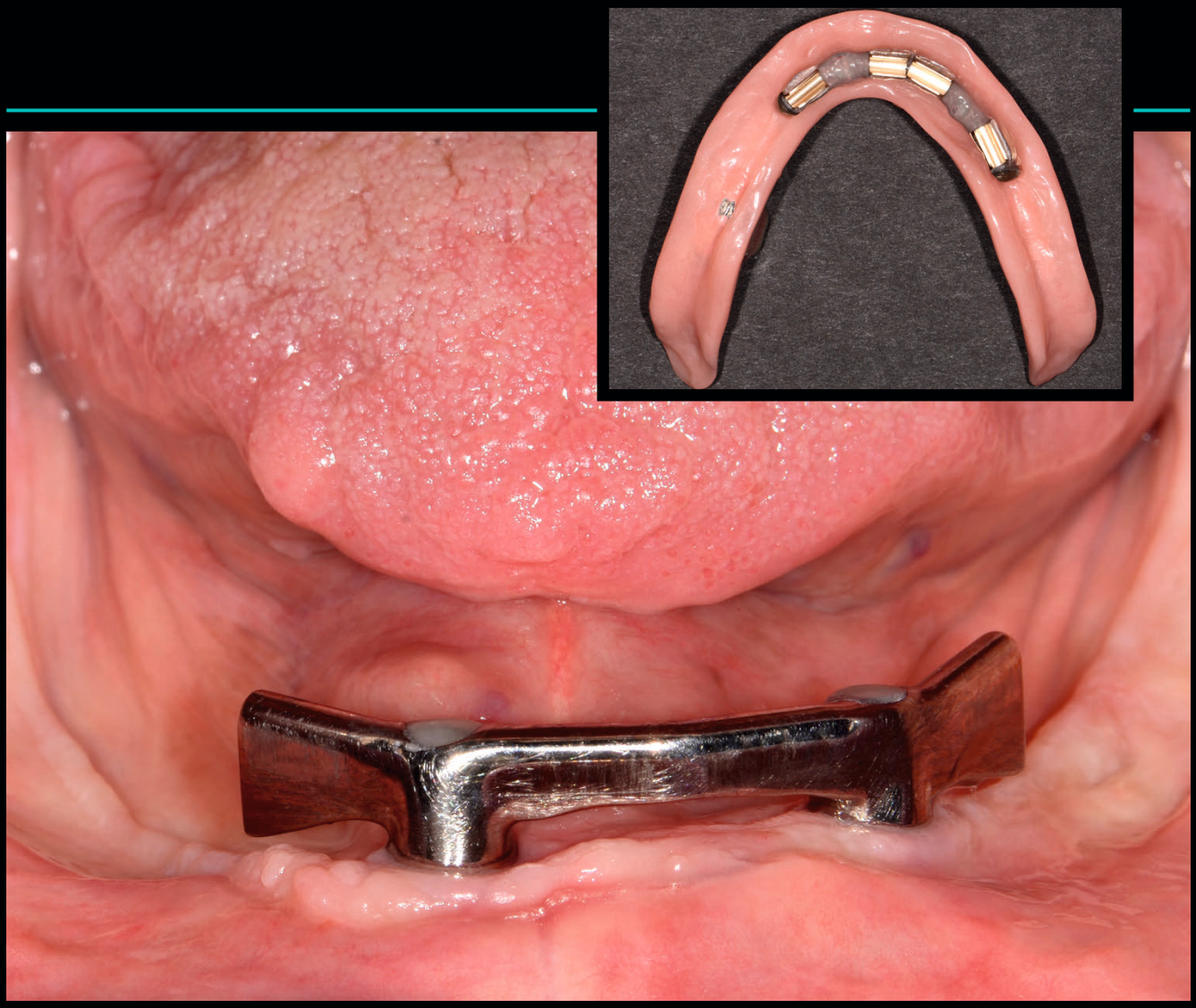

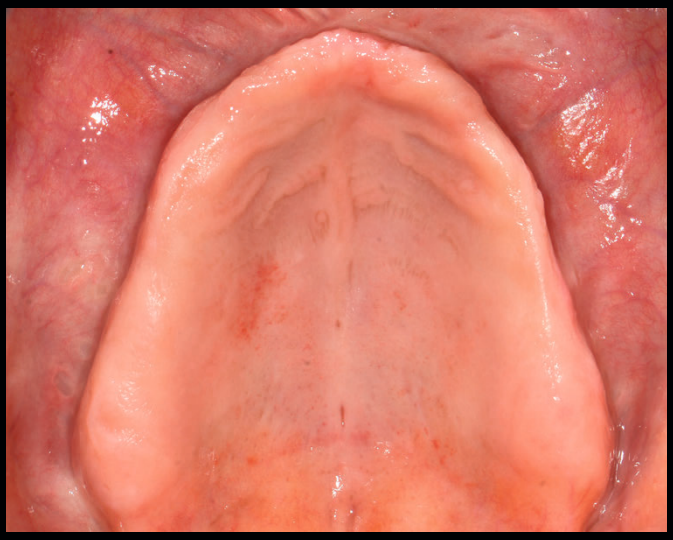

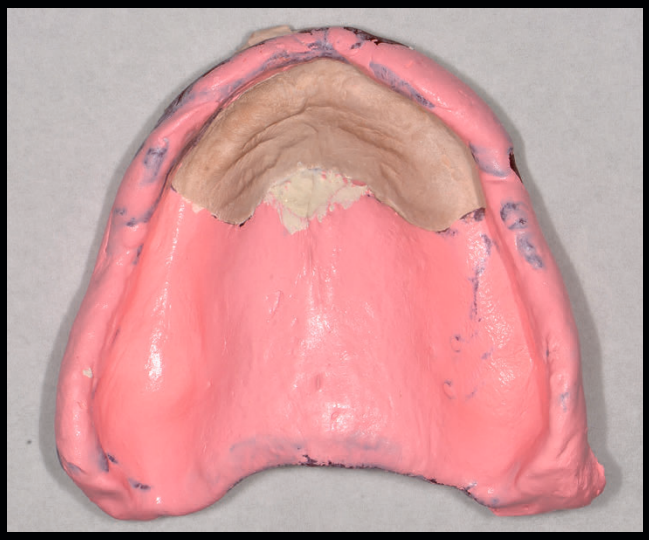

Pour les patients plus jeunes et habiles manuellement qui peuvent maintenir une bonne hygiène buccale, les barres de goujons fraisées peuvent être considérées comme une alternative aux attaches simples. Chez zmk bern, ce type de barre d'extension fraisée est utilisé comme traitement standard depuis de nombreuses années. Ici, une patiente de 84 ans présentant un syndrome mixte, une empreinte de relief dans la mâchoire supérieure avec une crête négligée. Ces barres d'extension ne doivent jamais être vissées sur des implants de diamètre réduit.

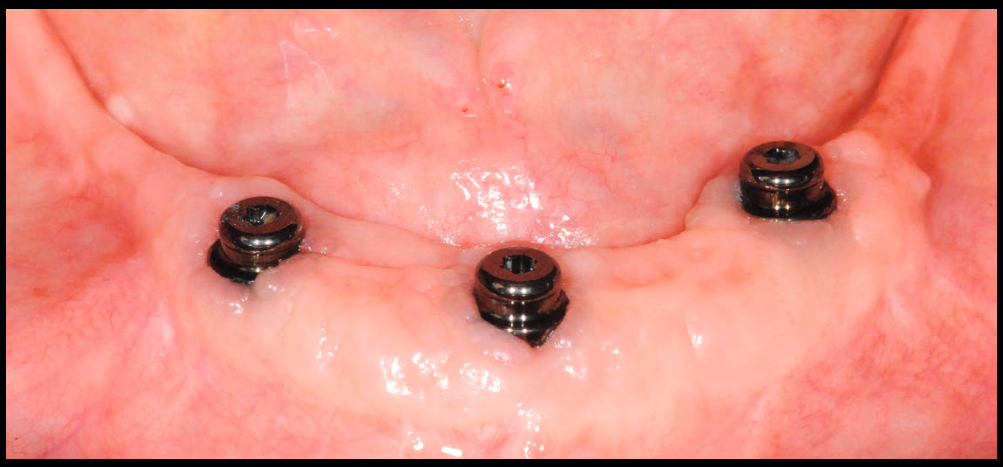

En cas de profil de crête pointu, trois implants peuvent être placés pour réduire la rotation autour des implants distaux. (Attachement Novaloc, Institut Straumann, Bâle, Suisse)

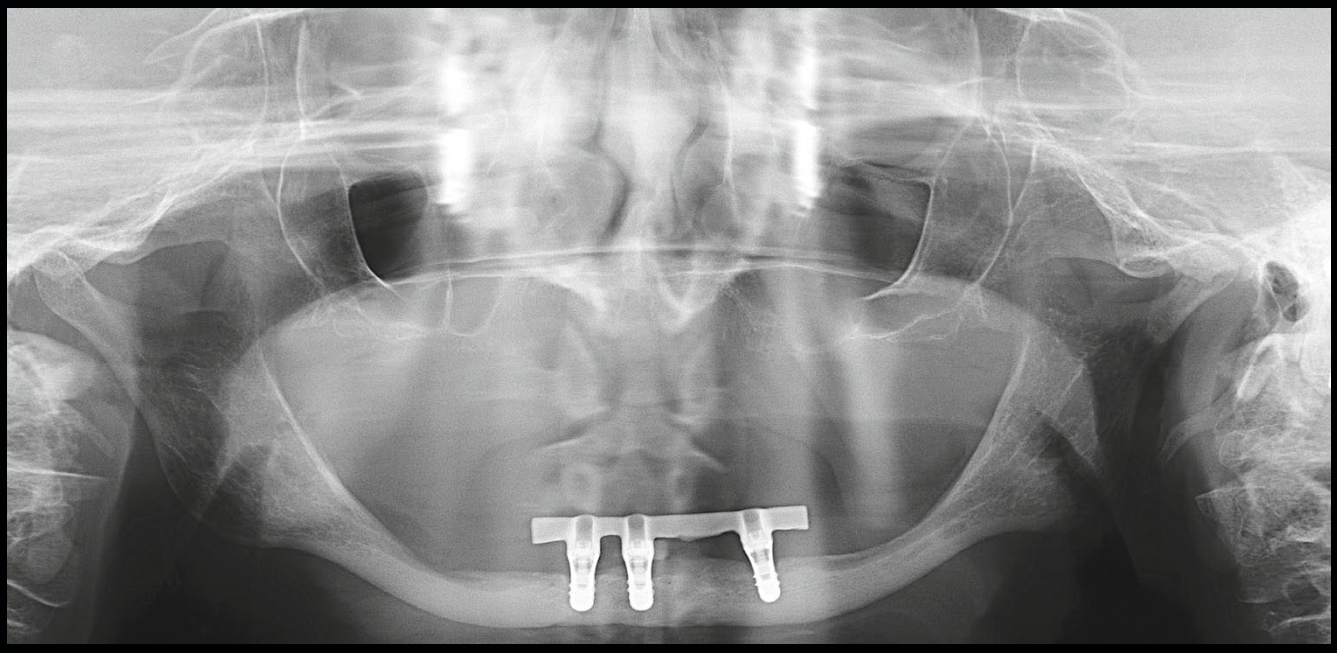

Si l'atrophie de la crête alvéolaire de la mandibule est si grave que le corps de la prothèse appuie sur le foramen mental, une barre d'extension est également indiquée pour réduire la contrainte mécanique sur le nerf mental.

Une autre alternative aux ancrages en forme de rivet est le Locator R-Tx (Zest Anchors, Escondilo, USA), qui a été perfectionné et qui promet une usure moindre des patrices. Cependant, les matrices sont toujours fabriquées en polyéthylène, qui peut gonfler dans la bouche.

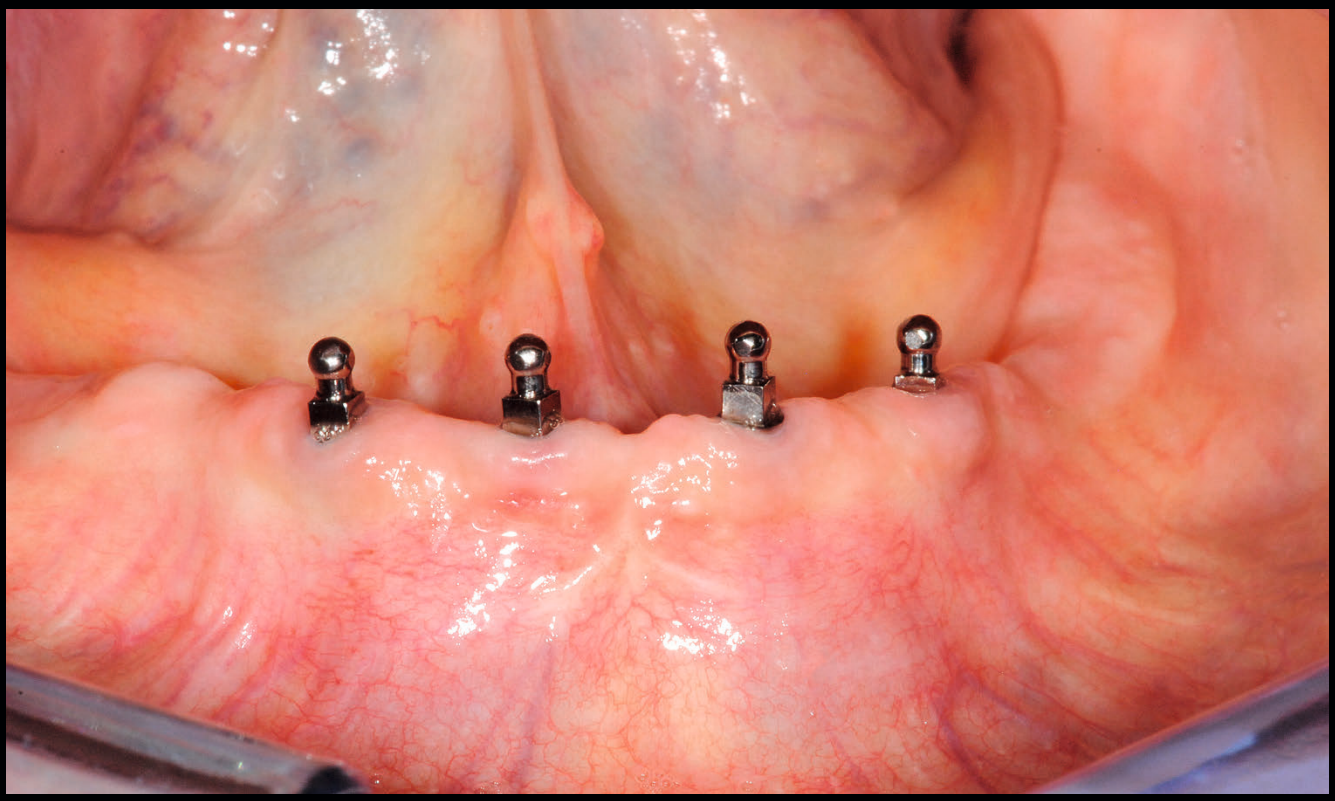

Les prothèses amovibles peuvent également être stabilisées à l'aide de mini-implants, tels que les MDI présentés ici (condent GmbH, Hanovre, Allemagne). Ces implants sont d'une seule pièce et ne peuvent pas être retirés facilement si le patient a besoin de soins. Ils sont indiqués en cas de très faible disponibilité osseuse ou lorsque les aspects financiers jouent un rôle. La figure montre le tableau de contrôle à cinq ans avec d'excellentes conditions péri-implantaires.

Les personnes âgées fragiles ayant une faible fonction motrice ont besoin d'attaches ayant une très faible force de rétention, comme les aimants.

Même avec des ancrages simples, l'hygiène n'est pas garantie. Il est de la responsabilité de l'équipe de traitement d'informer et d'instruire l'entourage du patient lorsque des attaches sont « installées » dans la bouche du patient. Sinon, il y a un risque d'infection, de douleur ou même de pneumonie par aspiration (pneumonie).

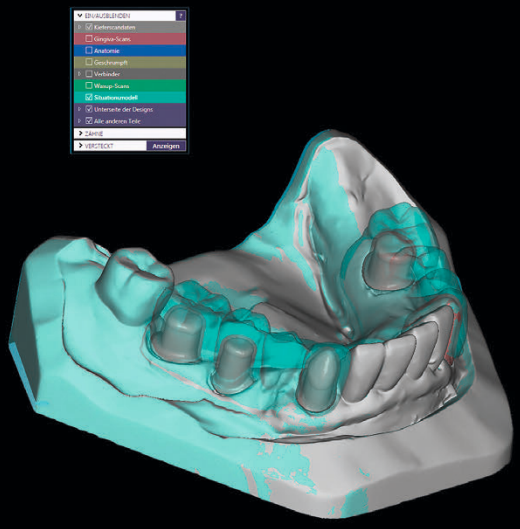

Les « solutions de sauvetage » prothétiques, lorsque des dents piliers stratégiques sont perdues, nécessitent souvent que les patients aient des restaurations amovibles. De nouveaux matériaux sont de plus en plus utilisés à cette fin, comme le montre l'exemple suivant (PEKKTON, Cendres+Métaux, Bienne, Suisse). Ici, les structures secondaires et tertiaires ont été combinées, bien que cela n'ait guère été étudié scientifiquement et doive donc être classé comme expérimental. Le grand connecteur en polymère haute performance doit être conçu de manière beaucoup plus large que les alliages CrCoMd. Technologie dentaire : ZTM Patrick Zimmermann, Zahnmanufaktur, Berne, Suisse

Nous constatons de plus en plus souvent que les patients porteurs d'implants doivent être « reconstruits ». Les situations cliniques complexes doivent être systématiquement simplifiées par des décisions stratégiques, des explantations ou des « mises en sommeil ». Comme on le voit ici, les patients reçoivent des implants, souvent de différents types, depuis des décennies. Si les soins ne peuvent plus être garantis, les implants individuels doivent être retirés ou si les superstructures ont besoin d'être renouvelées, il faut procéder à un « démontage » et à des restaurations amovibles.

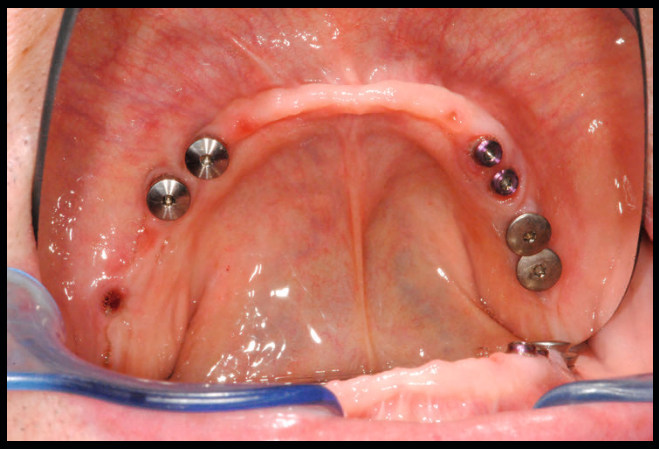

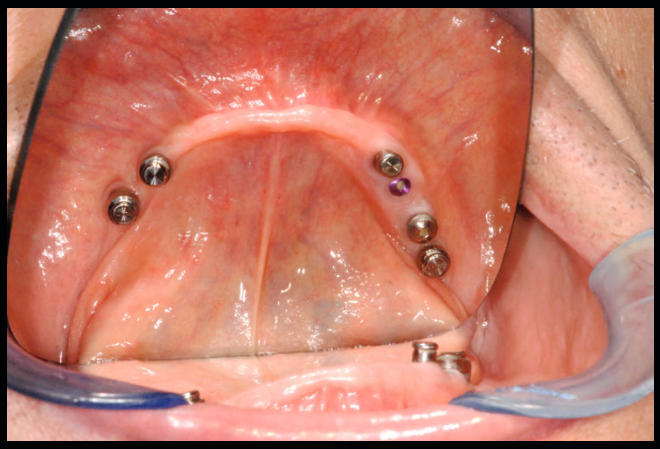

Dans ce cas, un total de quatre systèmes d'implants différents ont été installés au fil du temps, et le patient a ensuite été restauré avec des attachements CM LOC (Cendres+ Métaux, Bienne, Suisse), puisque ce système est proposé sur les plateformes d'implants les plus courantes. Technologie dentaire : ZTM Patrick Zimmermann, Zahnmanufaktur, Berne, Suisse

- Chez les patients très âgés souffrant d'arthrite, d'une faible force de la main ou même de la maladie de Parkinson, les attaches magnétiques coniques (par exemple Titanmagnetics, K-Line, Steco, Hambourg) conviennent particulièrement bien comme « attaches géro ». Après le traitement par implants, les aliments plus durs peuvent à nouveau être servis - le personnel soignant et les membres de la famille doivent en être informés. Ces personnes doivent également être impliquées dans la planification du traitement afin que le suivi soit garanti. Ils doivent être informés que les implants et les prothèses doivent être nettoyés correctement et que de courts intervalles de rappel peuvent être nécessaires pour des soins de suivi afin de prévenir les complications biologiques.

Les patients dépendants, en particulier, ont souvent une mauvaise hygiène buccale et prothétique. Les infections autour de l'implant ne semblent pas toujours causer des dommages chez les patients âgés, mais le biofilm oral peut évidemment entraîner une pneumonie par aspiration, surtout si les patients souffrent de dysphagie. Dans ce cas, les germes buccaux sont transportés dans les bronches, ce qui peut conduire à une pneumonie mortelle.
Il faut également conseiller aux personnes âgées et surtout aux patients dysphagiques, c'est-à-dire aux patients souffrant de troubles de la déglutition, d'éviter les prothèses la nuit.
En outre, la « déconstructibilité » doit être prévue chez les patients âgés. Les implants placés chez ces patients sont susceptibles de rester en bouche jusqu'à la fin de leur vie. En d'autres termes, même dans une phase où les patients peuvent devenir multimorbides, polypharmaciques, nécessitant des soins ou même déments. Dans la dernière phase de la vie, il devrait être possible de retirer les superstructures ou les attaches sans recourir à des thérapies lourdes afin de pouvoir assurer une hygiène buccale simple.

Conclusion

Aujourd'hui, les patients très âgés sont systématiquement traités avec des implants.
Il s'agit d'une tendance qui va continuer à s'accentuer à l'avenir. Il n'y a aucune raison de priver les patients âgés des progrès de la dentisterie.
Les procédures sont aujourd'hui bien gérables, à condition de tenir compte des caractéristiques personnelles, médicales et cliniques de ce groupe particulier de patients.
Il convient de noter que la charge pesant sur les patients âgés doit être maintenue aussi faible que possible. Dans ce contexte, il faut éviter les augmentations importantes et les opérations avec de grandes ouvertures. Les implants courts et fins sont à privilégier, car ils sont plus avantageux pour les patients âgés et peuvent être plus faciles à retirer.
Dès l'apparition du besoin de soins, la planification du traitement (souvent interdisciplinaire) doit être adaptée aux besoins individuels afin de trouver des solutions satisfaisantes. Il va sans dire que les prothèses dentaires doivent être faciles à nettoyer et, si nécessaire, « démontables ». Dans ce contexte, il est indispensable de ne pas perdre un patient implanté lors du rappel afin de ne pas manquer le temps de la reconstruction. ■

Les implants : Une aide, pas une solution

Les implants et les piliers d'implants ne doivent pas faire oublier les principes essentiels de la fabrication des prothèses amovibles. Selon Luigi Ciccarelli, chaque technicien dentaire doit en être conscient. Il décrit ci-dessous la restauration pour un patient avec une prothèse complète au maxillaire et une prothèse de recouvrement à la mandibule.

Auteur
Luigi Ciccarelli
Via Vico Spezzato, 51
I-67039 Sulmona
l.ciccarelli66@alice.it

1 Situation avant le traitement

La prothèse mandibulaire présentée ici doit être stable et rétentive, indépendamment des chapes d'activation du pilier implantaire. La forme anatomique, la dimension verticale et le positionnement correct des dents ne doivent en aucun cas être négligés. Ce serait une grave erreur de ne pas suivre les connaissances avec lesquelles les prothèses complètes sont fabriquées depuis de nombreuses années. L'implant est une aide, pas une solution (Fig. **1**).

Le cas

Après la fin de la période de cicatrisation des implants de la mandibule, le patient est revenu au cabinet pour la fabrication de la nouvelle restauration prothétique. Les coiffes d'impression présentaient déjà une divergence de parallélisme, ce qui a orienté le choix des coiffes de rétention (Fig. **2**).

La prothèse fracturée

Le mauvais façonnage anatomique de la base de la prothèse, l'absence de mésostructure et l'espace réduit pour l'acrylique en raison des piliers trop hauts ont provoqué la fracture de l'ancienne prothèse (Fig. **3**). Nous avons donc demandé au praticien de prendre les empreintes comme pour une prothèse à appui muqueux. Comme nous ne voulions pas perdre de précieuses informations anatomiques, le bord du porte-empreinte a été recouvert de cire molle de boxe pour éviter que l'alginate ne traverse le bord du porte-empreinte. Pour l'empreinte de la mâchoire édentée, une consistance plus ferme de l'alginate est avantageuse, car elle permet de mouler facilement les régions qui nous intéressent (Figs. **4** et **5**). Un modèle a ensuite été fabriqué en laboratoire à l'aide de plâtre de classe III. Sur cette base, un plateau fonctionnel a été fabriqué en

2 Poste de transfert

Les produits Rhein 83 sont distribués en Allemagne distribué par Servo Dental

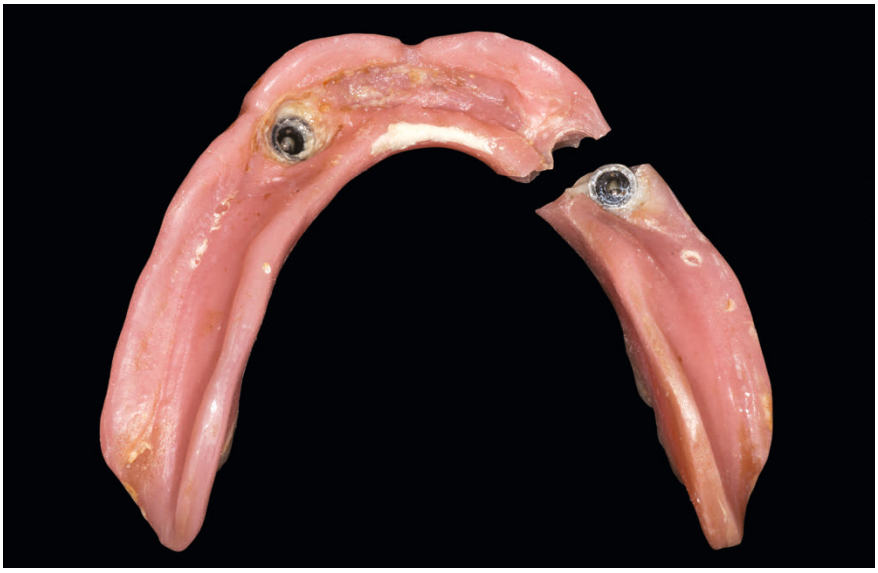

3 Prothèse avec contour anatomique épars sans armature tertiaire

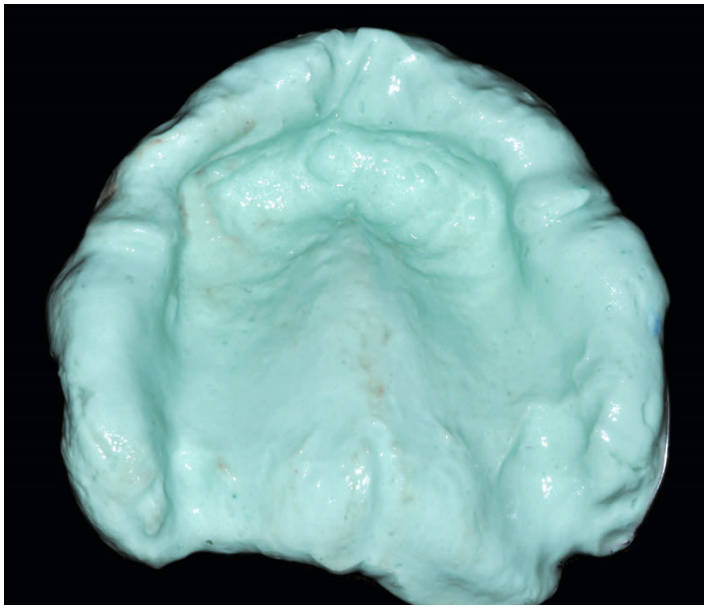

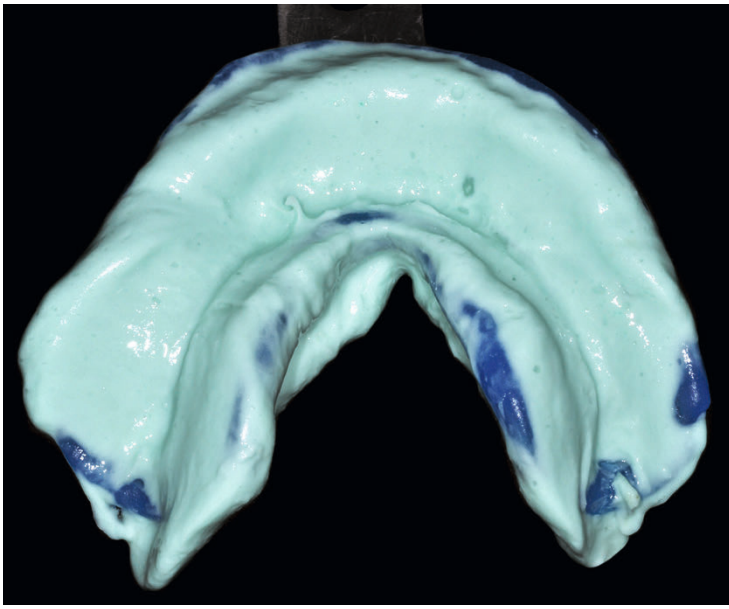

4 und **5** Premières empreintes à l'alginate

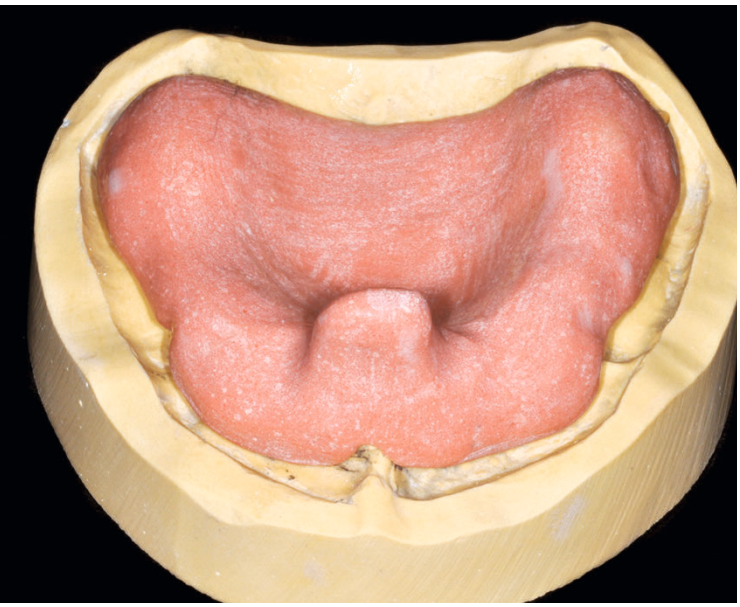

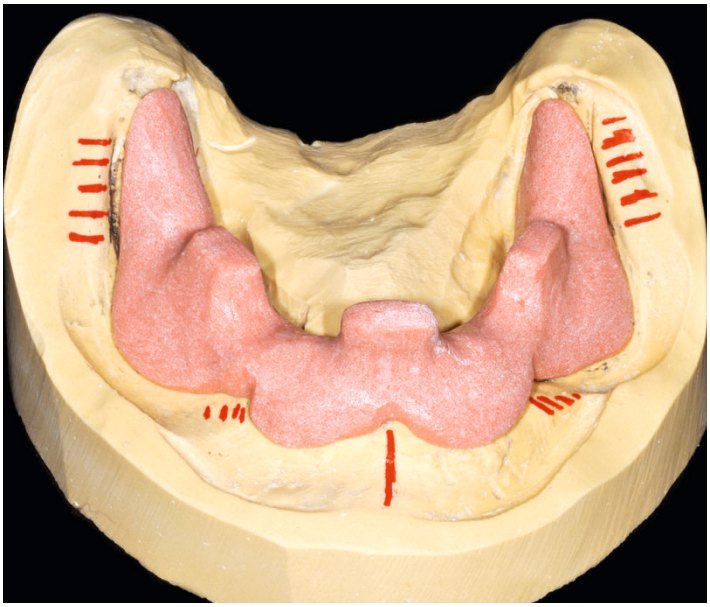

6 Plateau fonctionnel dans la mâchoire supérieure

7 Plateau fonctionnel à la mandibule

résine autopolymérisable. La distance au pli de l'enveloppe est de deux millimètres, tandis qu'une distance de trois à quatre millimètres est utile dans la région des tubérosités et des zones sublinguales. Le plateau ne doit pas être surdimensionné afin que le praticien puisse faire une bonne empreinte du pli (Figs. **6** et **7**). De retour au laboratoire, l'empreinte est obturée avant la coulée afin de conserver la marge moulée par le praticien, qui est extrêmement importante pour la rétention de la prothèse. J'utilise 50 % de pierre ponce et 50 % de plâtre albâtre pour le coffrage. Cependant, d'autres matériaux peuvent également être utilisés, par exemple la plasticine, l'alginate, etc. Le pli est tout aussi important pour les prothèses complètes que le bord exact pour les prothèses fixes. Dans ce cas, les empreintes ont été prises avec une pâte de zinc-eugénol (Fig. **8** à **10**).

8 Empreinte fonctionnelle définitive dans la mâchoire supérieure

9 Empreinte fonctionnelle définitive à la mandibule

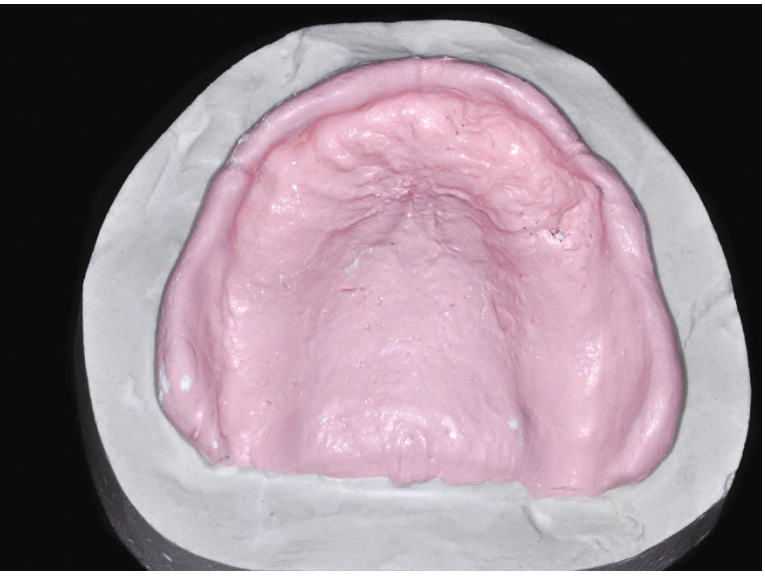

10 Mise en boîte de l'empreinte fonctionnelle

11 Maître-modèle maxillaire

12 Maître-modèle de la mâchoire inférieure

Les maîtres modèles ont été moulés avec un plâtre de classe IV (Figs. **11** et **12**). Les gabarits d'occlusion en acrylique autopolymérisable sont utilisés pour déterminer la relation entre les mâchoires.
Les marges de la prothèse doivent correspondre aux prothèses prévues en termes de longueur et d'épaisseur. Les blocs d'occlusion sont utilisés pour simuler la dimension et la position des dents. Dans la mâchoire supérieure, la longueur du bord de l'occlusion, du pli au bord incisif, est de 22 millimètres, dans la mâchoire

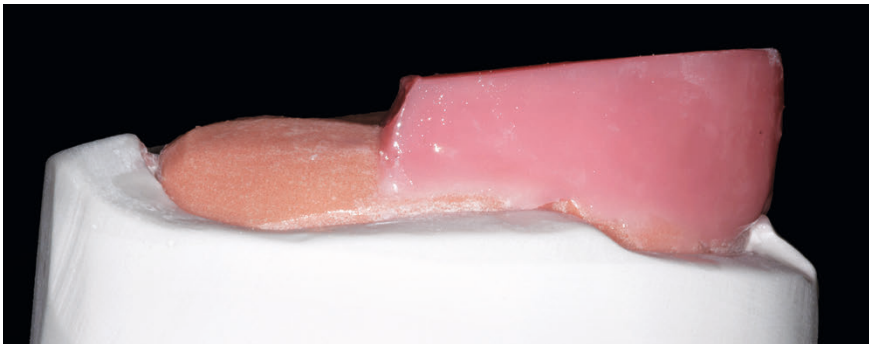

13 Modèle d'occlusion supérieure

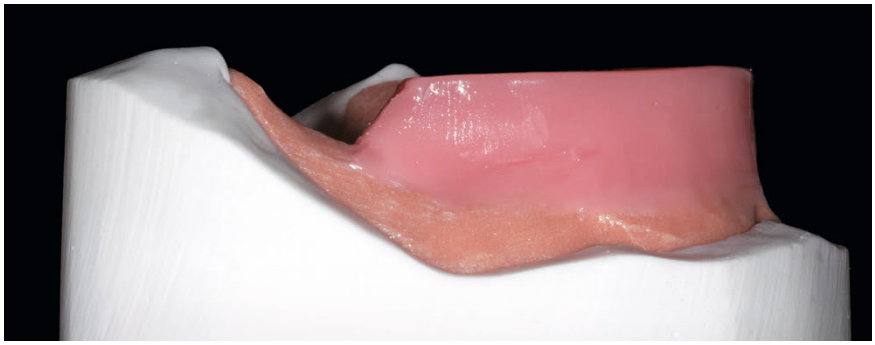

14 Gabarit d'occlusion inférieure

15 Longueur du bloc d'occlusion

16 Détermination du plan du campeur et de la ligne bipupillaire

inférieure de 18 millimètres (Figs. **13** et **14**).

Le praticien a ajusté la paroi supérieure de l'occlusion au plan de Camper et à la ligne bipupillaire à l'aide d'une fourchette à occlusion (Figs. **15** et **16**). De plus, un arc facial a été utilisé, grâce auquel la relation positionnelle du maxillaire à la base du crâne et aux articulations temporomandibulaires peut être déterminée et transférée à l'articulateur (Fig. **17**).

Lignes directrices pour le positionnement des postérieurs

Les fissures centrales des postérieures sont positionnées dans la mandibule au milieu de la crête alvéolaire. Ceci n'inclut pas les quads dont la cuspide vestibulaire se trouve sur la ligne de crête alvéolaire. Au maxillaire, les cuspides palatines sont positionnées sur la ligne médiane de la crête alvéolaire – à l'exception des quads, dont les fissures mésiales se trouvent sur la ligne médiane de la crête alvéolaire. Une information importan-

17 Montage du modèle maxillaire dans l'articulateur à l'aide d'un arc de transfert

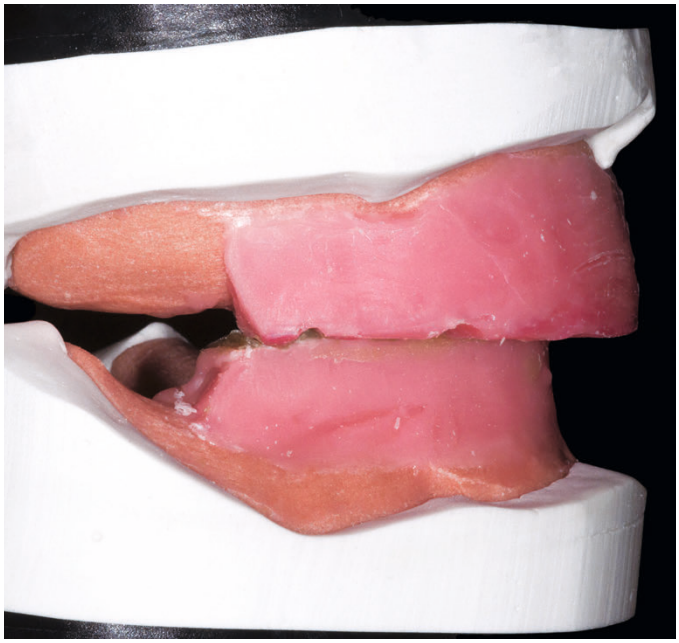

18 und **19** Modèle supérieur et inférieur monté dans l'articulateur

20 Analyse du modèle

21 Compas de profil

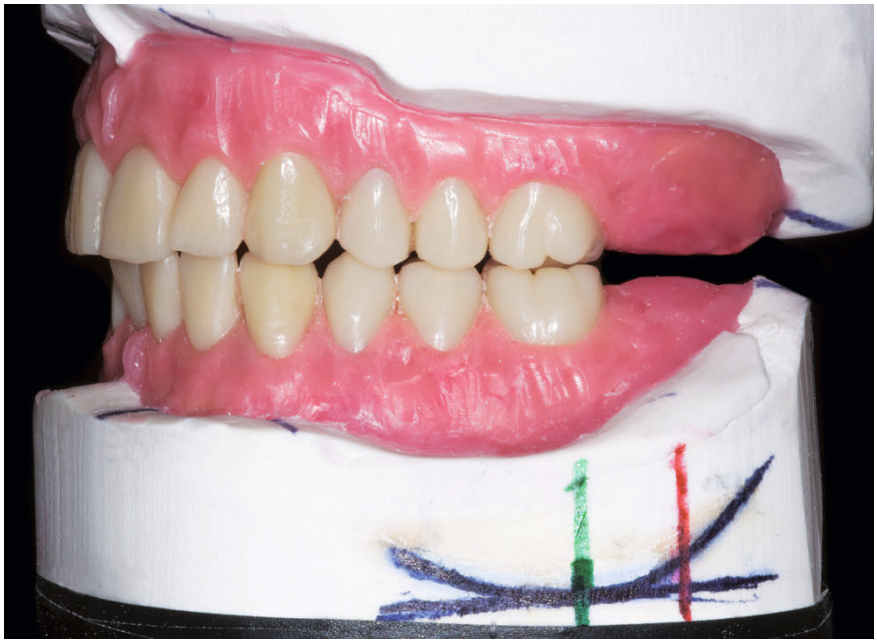

22 Analyse de la crête alvéolaire avec le compas de profil

te est le tracé concret de la crête alvéolaire, que nous marquons sur l'extérieur du modèle mandibulaire à l'aide d'un profilomètre. Avec un gabarit, qui a un angle de 22,5°, nous pouvons déterminer le point derrière lequel aucune dent n'est positionnée. Il est situé au point d'intersection du gabarit et de la crête alvéolaire. Au point le plus bas de la crête alvéolaire, nous positionnons la sixième dent qui est exposée à la plus grande pression masticatoire. La fissure est située sur la ligne statique (Fig. **22**).

Après l'analyse du modèle, nous positionnons les dents antérieures supérieures. Lorsque le dentiste a ajusté les parois de l'occlusion, nous ne faisons rien d'autre que de retirer la paroi de l'occlusion pièce par pièce et de mettre en place une dent antérieure par dent antérieure à ce stade. Si cela n'a pas été fait, nous devons nous fier à notre expérience. On sait que la surface vestibulaire des incisives supérieures est située environ huit millimètres en avant du centre de la papille incisive. Ici, nous positionnons l'incisive supérieure de manière à ce que le bord incisif pointe dans le pli de la mandibule. Pour déterminer la longueur, on mesure la distance entre le pli supérieur et le pli inférieur et on divise cette valeur par deux. Pour la classe I, nous ajoutons deux millimètres au bord incisif, pour la classe II, nous ajoutons deux à quatre millimètres et pour la classe III, nous prenons le milieu calculé. Ensuite, les incisives latérales sont mises en place et à la fin les trois sont inclinées un peu vers l'extérieur avec le collet de la dent (Fig. **23**).

Maintenant, les dents mandibulaires sont mises en place, avec une supraclusion correspondant aux trois classes. Ensuite, les postérieurs sont mis en place comme décrit précédemment. Si un contrôle de l'esthétique

23 Dents antérieures Artegral

24 und **25** Forme Delta spécialement pour la lingualisation

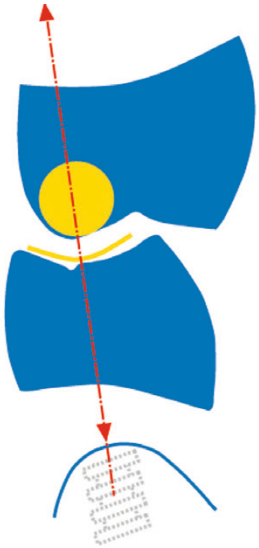

26 bis **28**
La mise en place

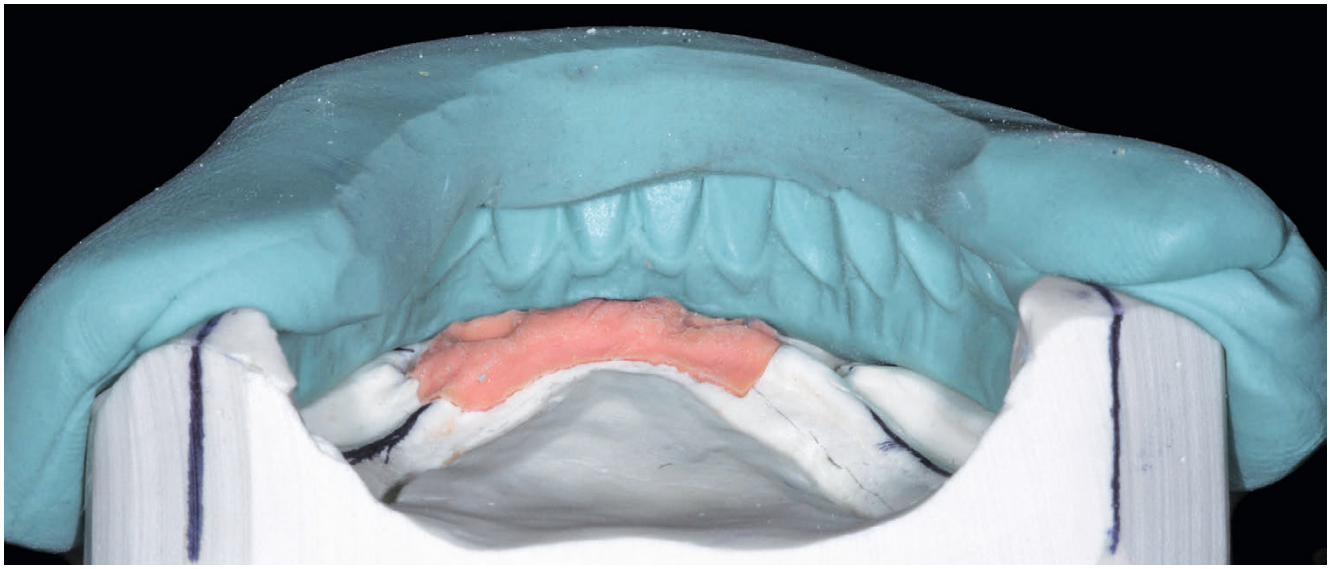

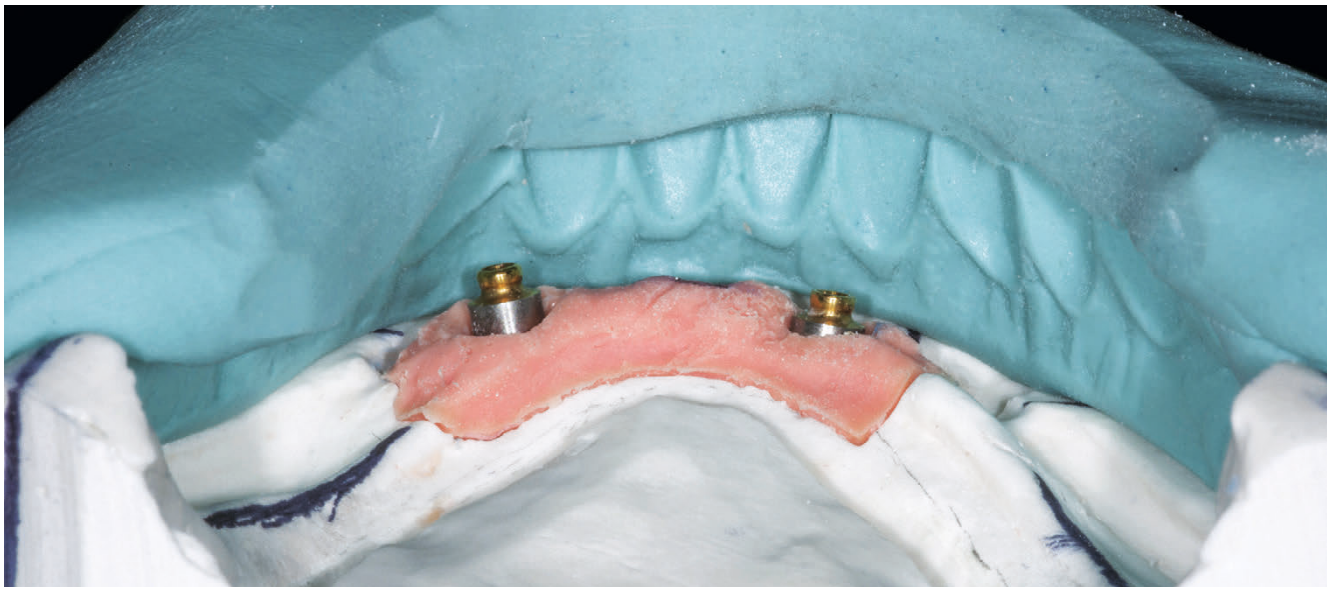

29 und **30** Évaluation de l'espace entre les dents et les implants

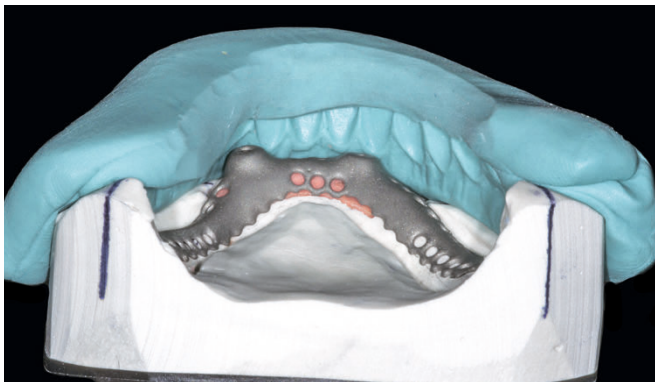

31 und **32** Pilier d'implant OT Equator (Rhin 83) avec Smart Box



33 und **34** Armature de chrome cobalt avec opaque photopolymérisable



35 Swiss Jet

36 Promolux

et de la phonétique est souhaité, nous envoyons le travail au cabinet pour un essai préliminaire (Fig. **26** à **28**). Après l'approbation du praticien et du patient, nous commençons le processus de finition. Nous fabriquons un vestibule en silicone dans la mandibule pour évaluer l'espace entre les dents et les implants. Ce n'est qu'à ce stade que nous pouvons choisir le pilier de l'implant. Si la sélection était faite au préalable, il pourrait être nécessaire de meuler trop généreusement la dent prête à l'emploi, ce qui pourrait lui faire perdre son esthétique et sa fonction (Figs. **29** et **30**). Grâce au guide en silicone, nous savons de combien d'espace nous disposons. Dans ce cas, nous avons opté pour l'Equator OT (Rhein 83). Il a un profil bas mais reste très rétif (Fig. **31** et **32**).

Pour éviter la fracture de la prothèse – il y a peu d'espace pour l'acrylique dans la région du pilier en raison de la taille des chapes de rétention - nous avons fait fabriquer une mésostructure en chrome cobalt (réalisée par Labor Dentaline di Liberati Vincenzo et Domenico Di Giuseppe),



37 bis **39** Contrôle des contacts après polymérisation

qui devrait empêcher la fracture et en même temps connecter les implants. Avant d'être incorporée à la prothèse, l'armature est opacifiée en rose pour éviter que le métal soit visible à travers l'acrylique (Fig. **33** et **34**). La prothèse est pressée dans un flacon avec la résine à chaud (Promolux C34, Merz Dental) (Fig. **35**). Pour un aspect naturel, les zones gingivales sont colorées (Prosthetics Color System, Merz) (Fig. **36**). Après polymérisation et démoulage, l'œuvre est replacée dans l'articulateur et les points de contact sont rectifiés. Comme l'acrylique se rétracte pendant la polymérisation, cette procédure est essentielle pour rétablir les contacts perdus (**37** à **39**).

Lors de la finition des corps de la prothèse, le dessin marginal ne doit pas être endommagé ou modifié. Le travail est livré au cabinet après polissage (Fig. **40** à **46**).

Le dentiste essaie la prothèse, vérifie qu'il n'y a pas de points de pression et contrôle les points de contact de la prothèse avec une feuille d'articulation. Avant de fixer les capuchons de rétention, il est nécessaire de laisser

Cette page et la suivante : 40 à 46 Prothèses dentaires finies individuellement avec un polissage brillant.

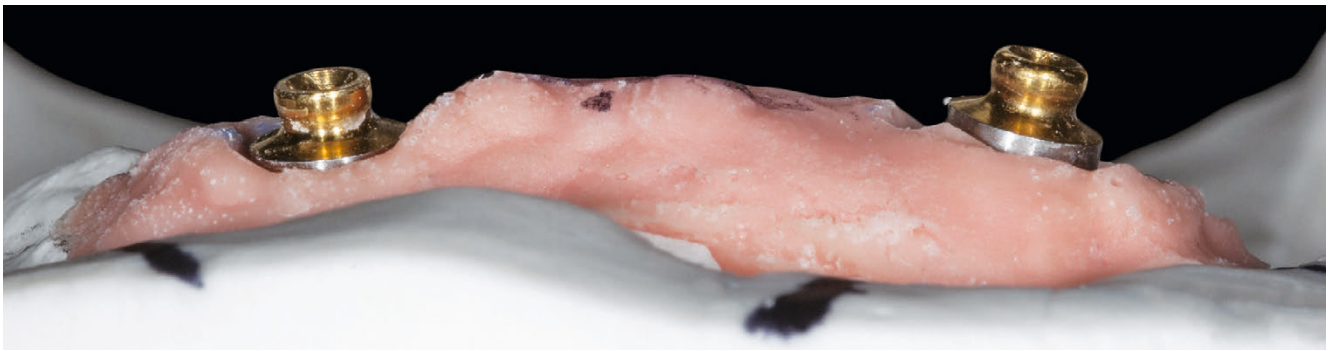

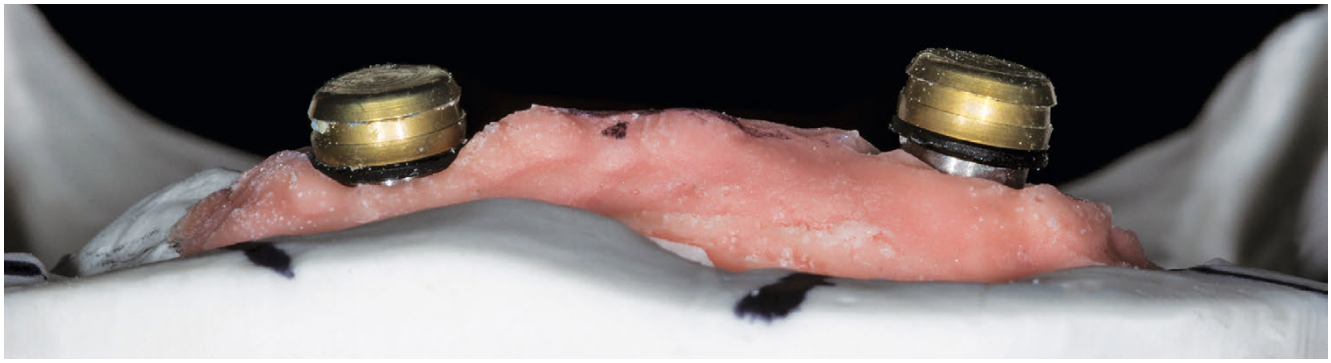

47 und **48** Sélection des coiffes de rétention en fonction de la divergence des implants.

la prothèse en bouche pendant un certain temps, car le patient peut encore trouver les endroits irritants. Si ce n'est pas le cas, les capuchons de rétention sont finalement fixés. Lors de la première session, une légère divergence des implants a été constatée. C'est pourquoi le praticien a choisi la Smart Box (Rhein 83), qui permet de compenser cela à hauteur de 50 % (Figs. **47** et **48**). Les coiffes de rétention ont finalement été polymérisées dans l'évidement prévu dans l'armature, via le pilier de l'implant Pilier Equator. Un anneau de blocage a été placé sur le pilier de l'implant Equator, afin qu'aucune résine ne puisse s'infiltrée.

Après le durcissement, la prothèse est retirée et l'anneau de blocage ainsi que tout excès d'acrylique sont enlevés. L'insert de traitement noir est maintenant retiré et remplacé par d'autres inserts de rétention **49** à **53** (en fonction de la force de tenue souhaitée).

Les figures **54** à **56** montrent la prothèse finalement insérée et le patient satisfait. ■

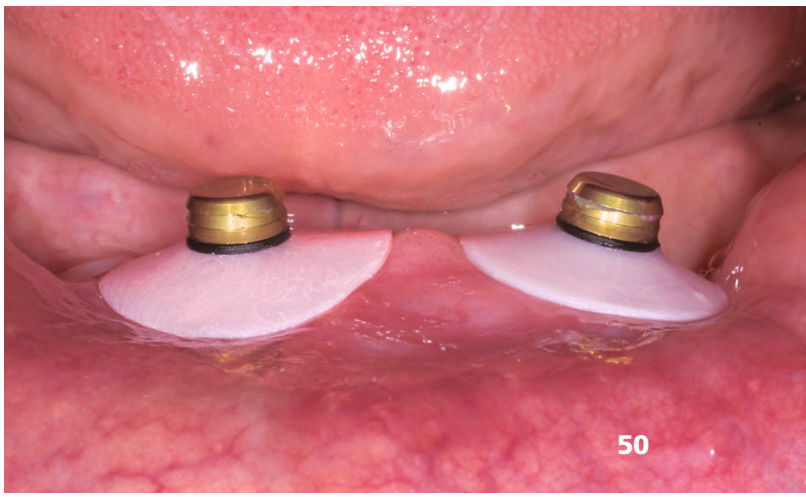

49 bis **53** Fixation des chapes de rétention dans l'armature avec de l'autopolymère (Smart Box, Rhein 83)

55 und **56** Patient satisfait

NE MANQUEZ PAS LE PROCHAIN NUMÉRO

Qu'il s'agisse d'incrustations, de facettes ou de constructions de bridges étendus, presque tous les types de prothèses dentaires fixes peuvent être fabriqués en tout-céramique. Nos articles illustrent des cas de patients dans lesquels différents matériaux et procédures ont été appliqués. La procédure est documentée étape par étape. Le résultat final est un résultat hautement esthétique et un patient heureux.

Ce numéro sera publié en août 2021.

dental labor france

La Revue internationale de la technologie dentaire, No. 2: Première Année, Mai-Juin, 2021

À PROPOS DE NOUS

Directeur de la publication : Burkhard P. Bierschenck
Directrice éditoriale et du texte : Dr Angelika Schaller
Responsable éditoriale adjointe : Barbara Schuster
Consultant scientifique en prothèse dentaire : Eric Liebmann
Assistante de rédaction : Madeleine Golke
Pour joindre la rédaction écrire à redaction@bc-publications.com
Gestion de l'édition/publicité et gestion des ventes :
Elke Zimmermann (responsable), publicite@bc-publications.com
Directrice du marketing et d'abonnement :
Mariella Röhrl, marketing@bc-publications.com
Graphiste responsable & Design : Joachim Ullmer

Ont collaboré à ce numéro :
Luigi Ciccarelli, Björn Czappa, Romy Dech, Eric Liebmann, Pietro Loffi, Prof. Dr Frauke Müller, Prof. Dr Martin Schimmel, Wolfgang Weisser, Dr Anja Winkler et autres

NOTIFICATION D'ABONNEMENT

L'e-paper **dental labor france** est publié bimestriel sous la forme d'un numéro double. La période d'abonnement est d'un an. L'abonnement est automatiquement renouvelé pour une année supplémentaire s'il n'est pas résilié par écrit deux mois avant son expiration.

Numéro à l'unité : 6,00 Euro / 6,00 SFr, **Abonnement annuel :** 32,00 Euro / 32,00 SFr

Des réductions pour les abonnements collectifs sont possibles sur demande.

Veuillez faire attention que l'abonnement est gratuit pour la première année.

SERIVCE ET COORDONNÉES POUR LES ODRES DE LIVRES SPÉCIALISÉS

Verlag Neuer Merkur, service client, 74569 Blaufelden, Allemagne,
T (079 53) 88 36 91, F (0 79 53) 88 31 60, adresse mail : buchbestellung@fachbuchdirekt.de

L'ADRESSE POSTALE

dental labor france est édité par BC Publications International, une société du BC Publications GmbH, Behringstraße 10, D-82152 Planegg,
T +49.(0)89.31 89 05 – 0, F +49.(0)89.31 89 05 – 38 (en même temps, l'adresse de toutes les personnes concernées), Site web: www.dental-labor-france.fr

Directeur exécutif : Burkhard P. Bierschenck

NOTIFICATION DE DROIT D'AUTEUR ET DROIT DE L'ÉDITION

Aucune responsabilité n'est acceptée pour les manuscrits et images non demandés. Le journal et tous les articles individuels et les illustrations qu'il contient sont protégés par le droit d'auteur. Dès l'acceptation du manuscrit, le droit de publication ainsi que les droits de traduction, d'octroi de droits de réimpression, de stockage électronique dans des bases de données, de production de tirés à part, de photocopies et de microcopies sont transférés à l'éditeur BC Publications GmbH. L'auteur concède également à l'éditeur les droits exclusifs suivants d'utilisation de la contribution, illimité quant au temps et au lieu :

• le droit à l'enregistrement lisible par machine et au stockage électronique sur un support de données et dans la base de données en ligne de l'auteur ou d'un tiers, au téléchargement dans un ordinateur propre ou tiers, à la reproduction sur écran et à la mise à disposition dans une base de données hors ligne propre ou tierce pour une utilisation par des tiers.

• l'utilisation secondaire totale ou partielle et l'octroi de licences pour des traductions et comme publications électroniques. Toute utilisation et reproduction en dehors des limites fixées par la loi sur le droit d'auteur n'est pas autorisée sans le consentement de l'éditeur. Toutes les informations, résultats, etc. contenus dans cette publication ont été préparés par les auteurs au mieux de leurs connaissances et vérifiés par eux et l'éditeur avec le plus grand soin. Néanmoins, les erreurs de contenu ne peuvent pas être complètement exclus.

Par conséquent, toutes les informations sont fournies sans aucune obligation ou garantie de la part de l'éditeur ou des auteurs. Ils ne garantissent pas et n'acceptent pas la responsabilité pour toute inexactitude dans le contenu (exclusion de la responsabilité du produit).

Lieu de juridiction : Munich, Allemagne

© BC Publications International, une société du BC Publications GmbH.

Les textes de la section « Editorial » et les autres contributions signées par un nom par nom reflètent l'opinion personnelle de l'auteur. Cela ne correspond pas nécessairement à l'opinion de l'équipe éditoriale dans tous et chacun des cas.

Coordonnées bancaires de l'éditeur : Münchner Bank, IBAN DE51701900000002183382, BIC GENODEF1M01

Version allemande : das dental labor, Verlag Neuer Merkur GmbH, Behringstr. 10, 82152 Planegg
Version polonaise : Dental Connection sc, ul. Mickiewicza 34/36 lok. 52, 01-616 Warszawa;
Version roumaine : Ordinul Tehnicienilor Dentari Romania, Attila Dombai, Soseaua Iancului 4B-4K, sector2, 021723 Bucuresti;
Version russe : Larsen Dent spol. s.r.o., Havlickova 382/6, Teplice 41501, Tschechien;
Version espagnole : Ediciones Especializadas Europeas, S.A., Joan Estapé, Milà i Fontanals, 14-26, 30, 1a, ES-08012 Barcelona;
Version turque : dental labor Türkiye, Vestiyer Publishing Group, Bülent Manav, Meridyen Plaza, Cirpici Yolu 1/523, 34173 Merter, Istanbul

AUTEURS RECHERCHÉS

Pour soutenir notre équipe de rédaction, nous recherchons dès que possible des esprits créatifs disposant d'un savoir-faire et d'une expertise dans le domaine dentaire technologie.
En suivant le modèle de la version allemande, dental labor france est d'une étendue rédactionnelle unique.

Participez à ce projet et soyez présent dès le début de la création d'un journal électronique prometteur.

Attention:

En ce moment, nous recherchons également quelques nouveaux membres pour le conseil consultatif du magazine dl france.

Avons-nous piqué votre intérêt? Alors, n'hésitez pas à nous contacter par courriel à

redaction@bc-publications.com

Les auteurs potentiels sont invités à envoyer leur curriculum vitae et quelques échantillons de leur travail. Nous nous réjouissons de vous voir rejoindre notre équipe prochainement!

dental labor France

21040008 © Adobe Stock - nenetus

www.dental-labor-france.fr

ICX

LE SYSTÈME D'IMPLANTS PREMIUM ÉQUITABLE.

MEDENTIS RECHERCHE POUR SON SYSTÈME ICX:

DES VENDEURS AVEC UN ENGAGEMENT EXCEPTIONNEL POUR LA FRANCE

Vous maîtrisez parfaitement la langue allemande?



SCAN ME

Voici le lien pour accéder à la description du poste en ligne!

En avance grâce à l'innovation.

medentis® medical

www.medentis.de