dental labor France

REVUE INTERNATIONALE DE LA TECHNOLOGIE DENTAIRE

6

- **Le modèle numérique d'implant**
- **Des professions combinées pour la santé**
- **La technique dentaire est si belle**

Novembre-Décembre, 2022

www.dental-labor-france.fr

DICTIONNAIRE
DE L'ODONTOLOGIE ET DE L'ART DENTAIRE

SMILE
UN LIVRE EN SIX LANGUES

Dictionnaire de l'odontologie et de l'art dentaire
Dominik Groß
2 volumes
Verlag Neuer Merkur
ISBN 978-3-929360-56-1
1.530 pages, livre relié/hardcover · 75 Euro

SMILE
Axel Seeger
Verlag Neuer Merkur
ISBN 978-3-937346-77-9
128 pages, livre relié/hardcover · 19,90 Euro

La terminologie dentaire actuelle en anglais, en allemande, en français et en espagnol en deux volumes!
Le présent ouvrage s'adresse surtout aux dentistes, aux chirugiens maxillo-facials, aux étudiants en chirurgie dentaire, aux prothésistes dentaires ainsi qu'aux autres spécialistes de la discipline, mais aussi aux interprètes et aux traducteurs.

Ce livre vous permettra de retrouver le sourire – Des photos de dents naturelles, très diverses en termes de formes et de surfaces. Des coupes qui pénètrent jusqu'au plus profond de la dent et montrent les techniques utilisées. Des principes fondamentaux – basés avant tout sur le numérique – incontournambles à l'heure actuelle. Avec des textes en allemand, anglais, italien, espagnol, portugais et français.

Pour plus d'informations, voir:
www.fachbuchdirekt.de

LIVRES DE RÉFÉRENCE
www.fachbuchdirekt.de

2209004

Tendances en matière d'implants – aperçus et perspectives

Les possibilités sont diverses – restaurations d'une seule dent, électroformage, prothèses complètes à ancrage sur barre : les restaurations sur implants sont proposées dans une large gamme. Les patients apprécient les solutions rapides, la mise en charge immédiate est donc très demandée. Mot-clé : matériau : Le titane classique ne joue plus depuis longtemps le rôle principal comme dans les « premières années ».

La demande de solutions sans métal est de plus en plus forte. Les personnes allergiques, mais aussi les patients très soucieux de leur corps les apprécient. On utilise de plus en plus d'implants de longueur ou de diamètre réduit. Les restaurations implantaires sous toutes leurs facettes – c'est le sujet de ce numéro. Les articles spécialisés de Barbara Blum et Daniela Leicht ainsi que de Norbert Wichnalek présentent des cas de patients qui ont été résolus grâce aux implants.

L'histoire de l'implantologie est plus ancienne qu'on ne le croit généralement : au début du XIXe siècle, Maggiolo et Jourdan ont réussi pour la première fois à ancrer un matériau alloplastique comme implant immédiat dans une mandibule humaine. C'est le début de l'implantologie dentaire moderne, qui n'a cessé de se développer. En 1886, la première alvéole artificielle est enfin prête à recevoir un implant. Ce numéro offre un aperçu et des perspectives passionnantes sur ce qui est possible dans l'intervalle.

Un aperçu de l'avenir de la technologie dentaire et de l'odontologie est fourni de manière fiable par le plus grand salon mondial de notre secteur, le Salon international d'odontologie, qui se tient tous les deux ans à Cologne. Le moment sera à nouveau venu en mars 2023. Les scanners intraoraux, un instrument du flux de travail des techniciens dentaires, seront l'un des sujets centraux. Les techniciens dentaires en prennent note : ils sont souvent prédestinés à être à l'avant-garde de la numérisation. Un autre article passionnant montre comment les techniciens dentaires peuvent encore élargir leur expertise !

Je vous souhaite une lecture enrichissante et inspirante !

Barbara Schuster
Responsable éditoriale adjointe



Zones d'ombre
Burkhard P. Bierschenck
Magical Media Publishing, 2022
ISBN 978-3-943998-04-7
55 pages

Zones ombres contient des poèmes que l'on ne peut pas se sortir de la tête si rapidement. Différents thèmes de la vie sont abordés de manière suggestive, toujours de manière concise, toujours avec sensibilité, toujours à plusieurs niveaux. Deux thèmes prédominent : La guerre et la mort. La perte de sa fille a libéré chez le poète Burkhard P. Bierschenck une force poétique qui oblige le lecteur à réfléchir et à compatir. Des poèmes qui vont sous la peau, touchent et incitent à lire et relire. Un must !

MAGICAL
MEDIA
PUBLISHING
INTERNATIONAL

Fltzmorton et le mort qui sourit
Peter B. Hardcastle
Magical Media Publishing, 2022
ISBN 978-3943998160
209 pages

Phileas Fitzmorton, l'inspecteur boiteux de Scotland Yard, et son assistant le sergent John Miller sont appelés au domaine de Sir Travis Crimpleby. Là, dans une apparente idylle, ils trouvent une victime souriante, des passions refoulées, un amour interdit et de nombreux auspects. Itzmorton doit utiliser ses talents de détective pour démasquer le tueur au sang-froid.

Fraîchement imprimé !

2211004

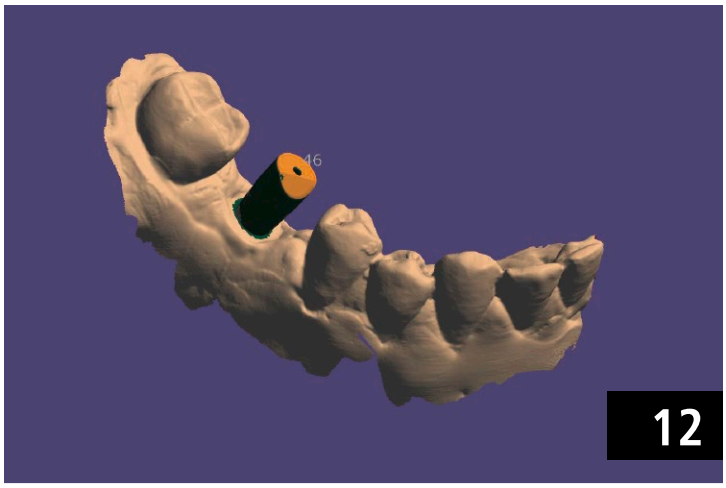

3 ÉDITORIAL

6 ACTUALITÉS

9 ÉVÉNEMENTS

PRODUITS

10 Matériaux d'impression 3D : VarseoSmile désormais disponibles en Bleach

11 Sous le bon éclairage

TECHNIQUES & MÉTHODES

12 Le modèle numérique d'implant

20 Des professions combinées pour la santé

38 Comment le laboratoire devient pionnier dans le flux de travail numérique

42 Restaurations vissées avec la bague d'espacement Unit

46 La technique dentaire est si belle

37 LIVRES

56 IMPRESSION

Implants en céramique – des faits, rien que des faits

Lors du 2e European Congress for Ceramic Implant Dentistry qui s'est tenu du 20 au 22 octobre près de Zurich, plus de 180 participants de plus de 25 pays et 20 intervenants internationaux ont discuté des « Facts of Ceramic Implants ». Tel était le thème du congrès scientifique sur le thème des implants dentaires en céramique. L'hôte était l'European Society for Ceramic Implantology, ou ESCI.

Michael Gahlert a présenté de nombreuses indications pour les implants en céramique dans son exposé.

Le premier orateur, le professeur Ronald Jung, directeur de la clinique de médecine dentaire reconstructive de l'université de Zurich, a répondu à la question de savoir pourquoi nous devrions nous intéresser aux implants en céramique. Le vice-président de l'ESCI, PD Dr Stefan Röhling, a ensuite présenté les études et les preuves relatives aux implants en céramique, qu'il a jugées tout à fait positives. Le professeur Michael Payer, d'Autriche, a évoqué les résultats cliniques à long terme, qu'il a étayés par des études de cas et des résultats d'études. Le professeur Ralf Kohal de l'université de Fribourg a montré, à l'aide de ses recherches, que la stabilité des implants en céramique pour une utilisation clinique est tout à fait sûre, mais qu'elle varie selon les fabricants.

Le Dr Michael Gahlert, PD, a démontré, à l'aide de nombreux cas tirés de son répertoire de longue date, les nombreuses indications des implants en céramique ainsi que les approches, notamment pour les restaurations esthétiques antérieures. Dans sa présentation multimédia, le professeur André Chen du Portugal, membre du conseil d'administration de l'ESCI, a expliqué comment le flux de travail numérique peut également être mis en œuvre avec des implants en céramique.

Les invités de l'ESCI d'Amérique du Nord et du Sud, le Dr Dan Hagi du Canada et le Dr Rodrigo Beltrao du Brésil, ont montré comment les implants en céramique permettent de réaliser des restaurations complexes et des restaurations Full Arch.

Le « Open Stage Forum » qui a clôturé l'événement a été un moment fort. Tous les intervenants du congrès étaient réunis sur la scène pour répondre aux questions du public et du modérateur, le professeur Ralf Kohal, et discuter de l'avenir de l'implantologie céramique. Conclusion : même si les données disponibles doivent certainement encore être améliorées, les participants ont été unanimes pour dire que les implants en céramique peuvent d'ores et déjà être recommandés pour une utilisation clinique – à condition de choisir les bonnes indications et de respecter les guidelines des fabricants. ■

Table ronde avec les intervenants

www.esci-online.com

La Cnam veut aider la profession à agir contre l'antibiorésistance

Alors que la Semaine mondiale pour un bon usage des antibiotiques s'est déroulée du 18 au 24 novembre, l'assurance maladie dresse l'état des lieux de la prescription des antibiotiques par la profession et publie sur son site internet des outils d'aide à la prescription.

En 2021, les chirurgiens-dentistes sont les 2es plus importants prescripteurs d'antibiotiques, derrière les médecins. Ils sont à l'origine de 13 % des prescriptions. « La molécule prescrite en n° 1 est l'amoxicilline (56 %), ce qui correspond à une bonne pratique, indique la Cnam. En revanche, 34 % des prescriptions de première intention correspondent à une bithérapie, alors qu'une monothérapie est recommandée. » Ainsi, l'association spiramycine/métronidazole arrive en 2e position dans le top 8 des molécules les plus prescrites par les confrères. L'association amoxicilline/acide clavulanique arrive, quant à elle, en 3e position. Ces deux associations représentent 34 % des prescriptions en 2021, « alors qu'elles ne sont pas recommandées en première intention », souligne la Cnam.

L'association spiramycine/métronidazole prête à l'emploi ne correspond pas aux dosages recommandés par l'Agence du médicament (ANSM). Elle a généré une dépense de près de 12 millions d'euros en 2021. Quant à l'association amoxicilline/acide clavulanique, « elle est limitée aux prescriptions de seconde intention (sauf en cas des sinusites maxillaires aiguës d'origine dentaire) ». Elle a généré une dépense de plus de 7 millions d'euros. Pour limiter l'antibiorésistance, la Cnam formule donc sur ameli.fr « 10 conseils pratiques » pour une prescription adaptée : durée de traitement, évaluation de la douleur du patient, réalité de l'infection, etc. Elle diffuse également deux vidéos pour adopter les bons réflexes et se former, avec Julie Guillet (MCU-PH) en chirurgie orale à la faculté d'odontologie et au CHU de Nancy, et Jacques Wemaere, praticien libéral et président du Conseil national professionnel des chirurgiens-dentistes (CNP-CD).

À cette occasion, l'ADF publie de nouveau sur son site internet son guide « Antibiotiques en odontologie – Règles de prescription » ainsi que le numéro de sa revue d'information digitale sur ce sujet. ■

Photo: © joyfotoliakid - AdobeStockphoto

Bienvenue sur la bourse de l'emploi

Vous cherchez quelqu'un pour renforcer l'équipe de votre cabinet ou de votre laboratoire ?
Ou êtes-vous vous-même à la recherche d'une opportunité d'emploi ? Alors, affichez vos annonces sur notre bourse de l'emploi numérique !

Vous retrouverez le kit média (tarifs, formats, délais) sur
www.dental-labor-france.fr

dental labor
France

La rédaction recommande

IDS – Salon international d'odontologie 2023

DATE : 14 AU 18 MARS 2023

La coexistence de procédés éprouvés et innovants offre une diversité de possibilités pour les cabinets et les laboratoires. Comme aucun autre événement sectoriel, le Salon international d'odontologie (IDS), qui est la référence mondiale du secteur dentaire, montre lors de sa 40e édition (et en même temps le 100e anniversaire), du 14 au 18 mars 2023, la façon de les exploiter de manière optimale, à l'appui de technologies dentaires de pointe.

Un maximum d'informations sur des méthodes mini-invasives en endodontie

La tendance qui se dessine en endodontie consiste à avoir recours à des procédés mini-invasifs et même à conserver des dents avec des mesures régénératives. IDS montre ce qui est faisable aujourd'hui ou le sera dans un proche avenir.

« À IDS, les traitements endodontiques de routine reconnus ont été régulièrement complétés et comparés à des alternatives », a déclaré Mark Stephen Pace, président du conseil d'administration de la Fédération allemande de l'industrie dentaire (Verband der Deutschen Dental-Industrie e.V. - VDDI). « Ce fut le cas dès le tout premier salon du genre, en 1923 ; la pâte de Walkhoff, nouveau matériau d'obturation canalaire à action antiseptique, a été, entre autres, élaborée à cette période. Et il en sera de même en 2023 lorsque nous fêterons les 100 ans d'IDS. L'endodontie, en particulier, s'est convertie plus tardivement au numérique que la prothétique par exemple. Néanmoins, je vois que là aussi il en résulte de nouvelles marges de manœuvre pour les dentistes généralistes et les spécialistes. Mais, ce qui m'impressionne le plus, c'est la nette augmentation des chances de conserver plus longtemps des dents naturelles grâce à de nouveaux procédés de préservation de la vitalité de la pulpe et de régénération de celle-ci. Un test de sensibilité positif permet de s'en rendre compte immédiatement. IDS, salon phare du secteur dentaire à l'échelle mondiale, renseigne en 2023 sur la façon dont un cabinet dentaire peut s'engager sur cette voie du succès. Le salon est le seul à pouvoir donner à ce sujet la quantité habituelle d'informations. »

Presque tous les grands acteurs du marché se sont déjà inscrits à la prochaine édition qui se tiendra à Cologne. Actuellement, IDS compte en tout nettement plus de 2 000 exposants et 65 participations nationales regroupant plus de 400 entreprises. ■

Pour en savoir plus :
www.ids-cologne.de

© Koelnmesse / IDS Cologne

Matériaux d'impression 3D : VarseoSmile **désormais disponibles en Bleach**

La large gamme de teintes de VarseoSmile Crown plus pour les restaurations permanentes imprimées en 3D (A1, A2, A3, B1, B3, C2, D3) a maintenant été étendue à la variante de teinte BEGO Bleach.

Le matériau d'impression 3D VarseoSmile Temp pour les restaurations temporaires est désormais également disponible en BEGO Bleach.

Les utilisateurs, les praticiens et les patients bénéficient dès à présent de l'élargissement de la gamme de couleurs de VarseoSmile Crown plus et VarseoSmile Temp pour l'impression 3D de restaurations permanentes ou temporaires. De plus en plus de patients souhaitent avoir des dents d'une blancheur éclatante. Pour que ces patients puissent également profiter des avantages des restaurations imprimées en 3D, Bego, le spécialiste dentaire de Brême, a élargi la gamme de teintes existante des matériaux VarseoSmile Crown plus (A1, A2, A3, B1, B3, C2, D3) pour les restaurations permanentes et VarseoSmile Temp (A2, A3, C2) pour les restaurations temporaires avec la nouvelle teinte Bego Bleach. VarseoSmile Crown plus et VarseoSmile Temp sont également approuvés dans la teinte Bego Bleach pour une large gamme d'imprimantes 3D, de méthodes de nettoyage et de post-expositions de fabricants d'impression 3D renommés. L'aperçu des composants de systèmes d'impression 3D compatibles est disponible sur www.bego.com/kompatible-drucker. Grâce à l'intégration complète dans le flux de travail numérique et au faible coût des matériaux, il est possible de fournir rapidement des soins avec un excellent rapport qualité-prix. Les patients peuvent bénéficier d'une restauration esthétique immédiate en une seule séance, grâce à l'interaction entre l'utilisateur et le praticien, avec des temps d'impression de moins d'une heure, selon l'imprimante.

Jusqu'au 31 décembre de cette année, pour l'achat de 2 fois 250 grammes de VarseoSmile Crown plus ou de 2 fois 250 grammes de VarseoSmile Temp, 250 grammes du même matériau dans la teinte Bego Bleach sont offerts dans le cadre de « Bego en promotion ». Vous trouverez d'autres packs promotionnels d'impression 3D pour les deux matériaux ainsi que pour l'imprimante 3D Varseo XS dans la brochure promotionnelle actuelle sous

www.bego.com/bego-in-aktion

Sous le bon éclairage

Outre leur design attrayant et leur construction extrêmement légère, les lampes de travail à LED de Reitel offrent une luminosité exceptionnelle (2.510 lux à 0,5 m) et donc une excellente visibilité de l'environnement de travail dentaire. Une déviation des rayons lumineux avec plus de 100.000 microlentilles assure une répartition homogène de la lumière et réduit la formation d'ombres et les reflets sur les objets.

La durée d'éclairage garantie de 50.000 heures est conçue pour une utilisation permanente sur le lieu de travail. Un variateur permet de régler en continu la couleur de la lumière (lumière froide : environ 6.500 K - similaire à la lumière du jour/lumière chaude : environ 3.000 K) ainsi que l'intensité lumineuse. Les réglages fréquemment utilisés peuvent être enregistrés dans trois emplacements de mémoire ou rappelés par simple pression sur un bouton. Ces trois emplacements de mémoire permettent de rappeler des réglages d'éclairage déjà trouvés. Ainsi, l'utilisateur n'a pas besoin de s'habituer à de nouveaux réglages d'éclairage, mais peut être déplacé de manière agréable dans toutes les directions grâce à trois points d'articulation différents - par exemple, directement au-dessus d'un objet à traiter. L'installation est très simple : il suffit de visser ou d'enficher.

Reitel propose trois supports différents. Un pour le montage mural et deux pour le montage sur table – comme pince et à visser pour la fixation au centre de la table. ■

www.reitel.com

Le modèle numérique d'implant

Une collaboration étroite entre le praticien et le prothésiste dentaire permet de produire facilement et de manière reproductible des modèles d'implants de haute qualité grâce à l'impression 3D, à des analogues de modèles spéciaux et à des processus validés. Cet article montre à quoi pourrait ressembler cette collaboration.

Contact
Infinident Solutions
Thomas Hack
Röntgenstraße 88, 64291 Darmstadt
Tél.: 06151 3961818
thomas@infinidentsolutions.com
www.infinidentsolutions.com

Avec la généralisation des unités de prise d'empreinte intra-orale dans les cabinets dentaires, telles que Dentsply Sirona, 3Shape, iTero et autres, il existe un besoin de modèles dentaires ou orthodontiques précis, malgré les processus souvent déjà réalisés « models », c'est-à-dire sans utilisation d'un modèle physique. Ceux-ci aident à transposer avec précision la situation orale du patient saisie numériquement dans le monde « réel », ce qui est généralement réalisé par la fabrication additive de modèles dentaires.

La fabrication assistée numériquement de modèles d'implants pour des restaurations implantaires précises requiert un degré de précision comparativement beaucoup plus élevé, car l'orientation de la situation implantaire finale doit impérativement être donnée en fonction des dimensions sur l'axe x-y-z, afin de ne pas compromettre l'assise ultérieure de la restauration prothétique. Il existe aujourd'hui une multitude de possibilités de mise en œuvre, qui impliquent pour le simple utilisateur un travail de collecte d'informations parfois considérable.

Dans ce domaine de la dentisterie numérique, il existe toutefois une multitude d'interfaces système possibles, qui nécessitent une étroite coordination entre le système du praticien et celui du laboratoire chargé de la mise en œuvre. Cette coordination constitue donc la base d'une prothèse implantaire précise et est donc indispensable.

Si l'on veut réaliser des modèles numériques précis, les analogues disponibles dans le commerce ne sont en principe pas adaptés à une utilisation en raison de leur géométrie rétentive pour la fixation dans le modèle en plâtre. C'est ici qu'Elos Medtech (Gørløse/Danemark) a développé l'Elos Accurate Analog for Printed Models (PMA), des analogues de modèles spécialement adaptés aux modèles d'implants conçus numériquement et fabriqués de façon additive (Fig. **1**). Un partenaire de coopération approprié a été trouvé pour la fabrication numérique de modèles en Europe : le prestataire de services de fabrication numérique Infinident Solutions, basé à Darmstadt. L'entreprise propose déjà depuis 2009 des

1 Elos Accurate Analog for Printed Models dans le modèle transversal imprimé avec masque gingival flexible
(Source : Infinident Solutions GmbH)

modèles dentaires imprimés en 3D ou fabriqués par génération. Cette collaboration permet à l'équipe praticien-laboratoire de fabriquer ou de faire fabriquer en toute sécurité des modèles d'implants de haute précision, que ce soit dans le laboratoire (in-house) ou en faisant appel à un partenaire externe (out-house).
Pour le laboratoire dentaire, l'utilisation de systèmes d'impression 3D high-tech spécialement développés pour des applications industrielles ainsi que de matériaux adaptés aux processus (résines acryliques) offre l'avantage d'obtenir des modèles de haute précision en respectant toutes les caractéristiques fonctionnelles et esthétiques, pour ainsi dire à domicile. Dans le cas d'Elos Accurate Model, ceux-ci se composent du modèle imprimé, des analogues du modèle et des masques gingivaux flexibles. Grâce à la collaboration entre Elos Medtech et Inifinident Solutions, toutes les étapes de travail ont pu être harmonisées de manière optimale. Le résultat est un flux de travail hautement optimisé, numérique et reproductible, où l'efficacité et la sécurité sont primordiales. La validation finale par Elos Medtech en est une preuve supplémentaire.

Les éléments nécessaires pour un processus numérique sûr

L'étape la plus importante avant la fabrication proprement dite du pilier d'implant indiqué est peut-être de réfléchir à la méthode de fabrication et, en particulier, au logiciel qui sera utilisé par le praticien et/ou le laboratoire pour la conception. En effet, il n'est pas rare que le laboratoire se demande comment procéder maintenant avec le fichier de numérisation envoyé par le dentiste.
Le test pratique montre que c'est justement la manipulation des données scannées transmises par le cabinet dentaire au laboratoire qui présente le plus grand potentiel d'erreur. Une source d'erreur possible peut déjà résider dans le choix par le praticien du modèle de scan intra-oral à utiliser. Cette décision ouvre ensuite le champ des possibles en matière de construction ou d'accessoires supplémentaires éventuellement nécessaires. Les logiciels de CAO des principaux fabricants ouverts, comme Exocad et 3Shape, permettent d'importer des bibliothèques d'implants de différents fournisseurs (OEM et génériques), ce qui offre une grande souplesse de planification dans toutes les situations. En revanche, les logiciels proposés par Dentsply Sirona, par exemple, sont généralement limités aux fournisseurs et systèmes d'implants programmés de manière fixe dans la version correspondante.

Le scanbody adéquat

Comme on le dit si bien : « La précision commence avant même le premier pas ! » C'est pourquoi le flux de travail numérique débute également par l'utilisation d'un corps de scannage, indispensable pour la transmission des informations concernant la position exacte de l'implant.
Pour la fabrication de prothèses esthétiques à l'ère du numérique, la situation du patient doit d'abord être numérisée à l'aide d'un scanner intra-oral approprié et les données 3D ainsi générées doivent être transférées dans le logiciel de CAO utilisé. Le pilier de scannage (appelé scanbody) sert à saisir la position correcte de l'implant. Selon le fournisseur (voir la bibliothèque d'implants sélectionnée), il s'agit généralement d'un corps géométrique fabriqué à partir de différents matériaux, qui est vissé dans la bouche du patient.
Le pilier de scannage est essentiel

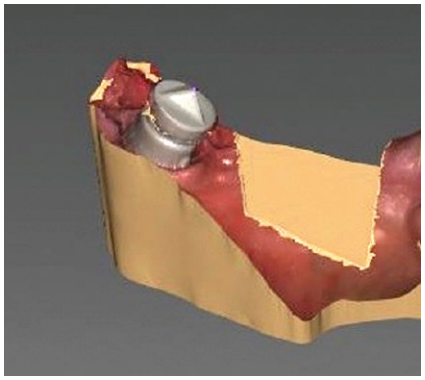

2 Empreinte supposée correcte à partir d'un scan intra-ora

(Source : Infinident Solutions GmbH)

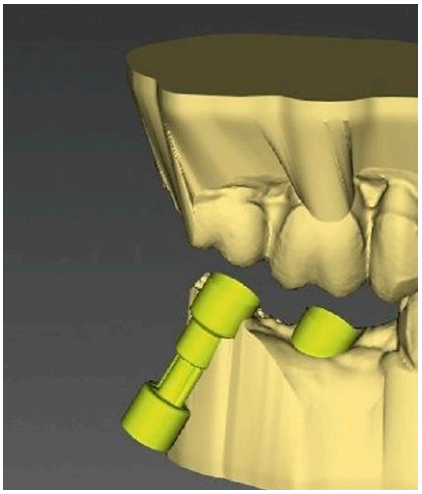

3 L'absence d'informations sur l'image rend difficile le positionnement correct de l'analogue dans le modèle

(Source : Infinident Solutions GmbH)

4 Elos Accurate IO Scanbody

(Source : Elos Medtech)

1 Par rapport à d'autres analogues, l'Elos Printed Model Analog a été jugé plus précis : « Effect of intraoral scanner, printer, and digital analog system on the accuracy of 3D printed models », L. Auskalnis, D. Jegelevi ˇcius, M. Akulauskas, A. Gedrimiene, T. Simonaitis, R. Jurgaityte, V. Rutkunas, 201

pour l'assise correcte du futur pilier de l'implant. Il faut notamment veiller à ce que le scanbody soit posé sans interstice pendant le scan, c'est-à-dire qu'il ne soit pas altéré en bouche par des muqueuses ou d'autres impuretés. Si l'empreinte est prise en bouche, il faut également s'assurer que le scanbody utilisé est correct et approuvé. Le praticien doit également s'assurer que toutes les zones nécessaires pour le traitement ultérieur ont été numérisées. La prise d'empreinte doit être effectuée « de tête » afin d'éviter tout problème ultérieur lors de la fabrication du modèle d'implant (Figs. **2** et **3**).

Le chemin vers le modèle

Il existe différentes approches pour la fabrication d'un modèle Elos Accurate, qui nécessitent un scanbody différent selon le logiciel de model builder utilisé. Les utilisateurs du logiciel Dentsply Sirona (Cerec/inLab) peuvent utiliser le Scanpost Sirona (Fig. **5**) pour les empreintes intra-orales. Dans inLab Modelbuilder, les informations requises pour les différents Elos Accurate Analog for Printed Models sont déjà enregistrées de manière fixe à partir de la version inLab 19.

Pour les autres fournisseurs de logiciels, comme Exocad, Darmstadt (D) ou 3Shape, Copenhague (DK), il convient d'utiliser le corps de scannage Elos Accurate I/O proposé par Elos (Fig. **4**). Ce corps de scannage peut être positionné avec précision grâce à son interface métallique biocompatible en titane (TiAl6V4 ELI). Comme chez de nombreux autres fournisseurs, la partie supérieure est en polyétheréthercétone (PEEK) et ses propriétés matérielles et géométries de surface particulières la rendent très facilement détectable lors du processus de scannage. De plus, il peut être autoclavé et, grâce à la vis intégrée, il est très facile à utiliser en intra-oral.

Entre-temps, Elos Medtech a également développé une bibliothèque d'implants pour certains corps de scannage IO FLO de Dentsply Sirona (Fig. **6**), qui sont utilisés pour la fabrication de superstructures ATLANTIS monobloc. Ils peuvent être utilisés avec la bibliothèque correspondante pour créer des modèles d'implants adaptés.

Indépendamment de la voie choisie pour la mise en œuvre, il faut toujours se demander au préalable si le scanbody utilisé pourra être traité ultérieurement sans problème. De plus, le praticien doit s'assurer de la bonne administration de la connexion de l'implant (marque, diamètre) dès la saisie numérique. Sinon, il en résultera une erreur consécutive difficile à détecter qui, selon la devise « Shit in –Shit out », conduira au moins à des résultats insatisfaisants.

Le modèle analogique imprimé (PMA)

Le Printed Model Analog en deux parties est disponible pour les systèmes d'implants et les diamètres les plus courants. Il se compose d'une partie supérieure cylindrique avec une interface intégrée pour recevoir les composants prothétiques (Fig. **7**) et d'une protection anti-rotation située dans la partie inférieure et spécialement conçue pour être fixée dans le modèle imprimé (Fig. **8**). La protection anti-rotation permet un positionnement précis dans l'évidement existant du modèle. La partie inférieure est constituée d'une vis de fixation (Fig. **9**) qui fixe l'analogue directement dans le modèle. Cela permet un positionnement exact de l'analogue du modèle1, de sorte qu'il n'est pas nécessaire de le fixer avec

5 Dentsply Sirona ScanPost
(Source : Dentsply Sirona)

6 Atlantis IO FLO
(Source : Dentsply Sirona)

7 Elos Accurate Analog for Printed Models
(Source : Elos Medtech)



8 Protection anti-rotation dans le modèle (Source : Infinident Solutions GmbH)

9 Vis d'insertion Elos Accurate Analog
(Source : Infinident Solutions GmbH)

de l'auto-polymère ou un matériau similaire. Cela présente l'avantage d'éviter l'influence d'un matériau étranger ajouté (contraction, expansion) et de permettre un repositionnement précis. Un modèle Elos Accurate fabriqué par Infinident contient déjà les analogues de modèle appropriés.

Systèmes d'implants disponibles

Les analogues Elos Accurate pour modèles imprimés sont disponibles pour de nombreux systèmes d'implants et diamètres. La compatibilité avec d'autres systèmes est continuellement développée par Elos Medtech. Actuellement, le portefeuille comprend environ 59 variantes de connexion. Celles-ci peuvent être consultées sur le site web d'Elos Medtech.

La bibliothèque d'implants/de conception

La bibliothèque de conception gratuite correspondante peut être téléchargée gratuitement sur le site web d'Elos Medtech dans sa version la plus récente et est facilement intégrée dans le logiciel de CAO existant. Grâce à une orientation exacte de l'implant par rapport au corps de scannage, un espace réservé (évidement) est généré dans le cadre de la fabrication numérique du modèle pour accueillir l'analogue de l'implant dans le modèle (Fig. **10**).
Le résultat est un fichier de sortie sous forme de jeu de données STL, à partir duquel le modèle physique peut être fabriqué (Fig. **11**). La bibliothèque Elos est actuellement disponible dans les modules de conception de 3shape, exocad et Dental Wings.

Le modèle d'implant fabriqué par impression 3D

La conception du modèle d'implant est particulièrement simple et sûre à mettre en œuvre avec les programmes de CAO décrits ici. Si nécessaire, la création des données du modèle peut être sous-traitée à Infinident Solutions pour une somme modique. Cela peut être intéressant lorsque, par exemple, le laboratoire dispose du logiciel de CAO mais pas du logiciel de modélisation correspondant ou lorsque le prothésiste dentaire expérimenté est en vacances. Le modèle terminé peut alors être envoyé rapidement et facilement via le système de commande d'Infinident. Le modèle d'implant imprimé en 3D est livré au client dans un délai d'environ deux jours et peut être utilisé

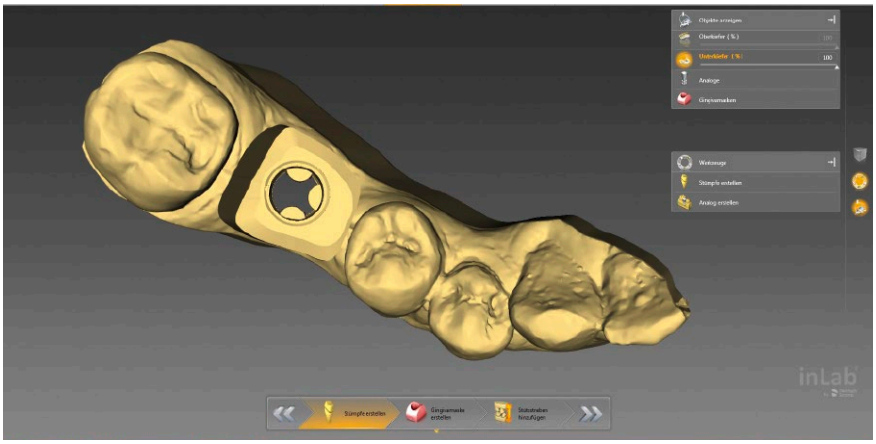

10 Modèle édité à partir d'inLab Model (Source : Infinident Solutions GmbH)

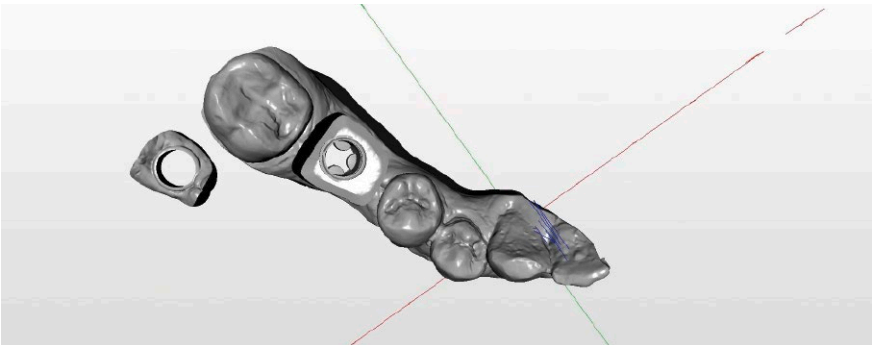

11 Exportation du modèle sous forme de fichier STL imprimable avec masque gingiva (Source : Infinident Solutions GmbH)

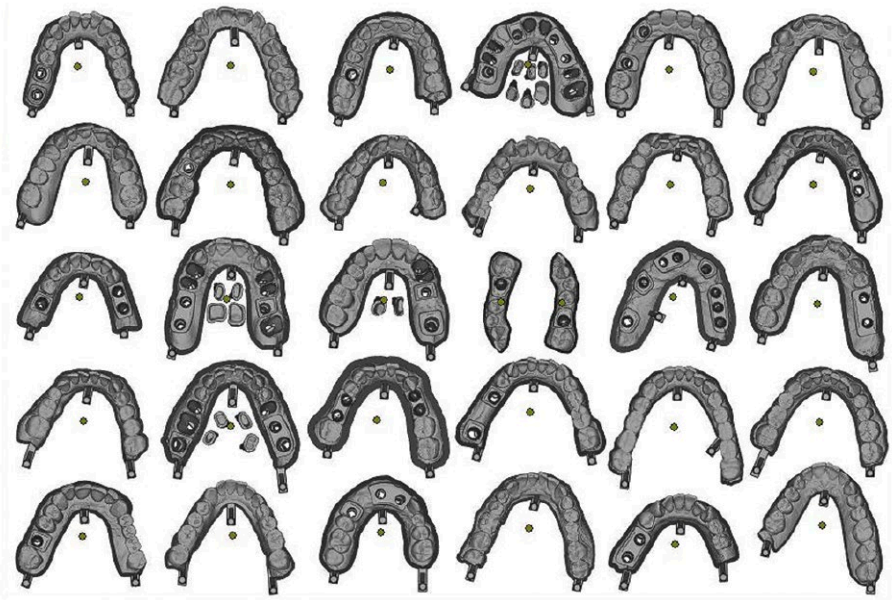

12 Plate-forme de construction pour modèles d'implants, pré-impression (Source : Infinident Solutions GmbH)

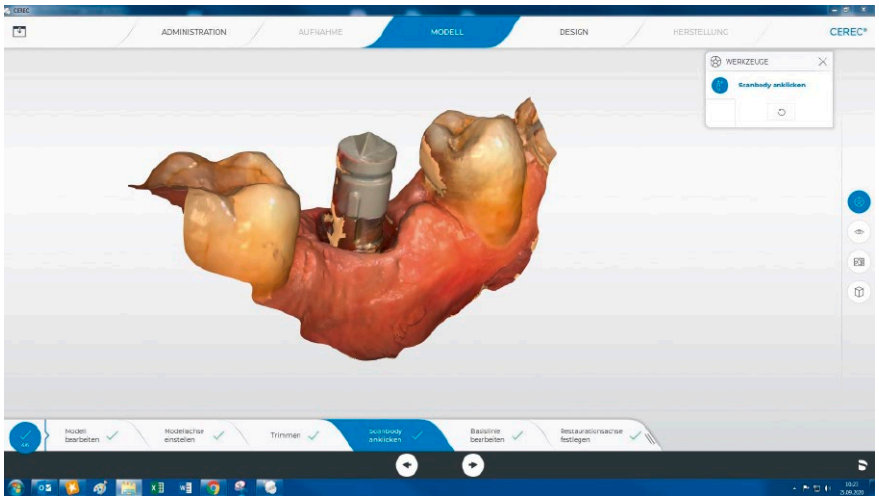

13 Prise d'empreinte intra-orale avec ScanPost dans CEREC 5.2 (Source : Infinident Solutions GmbH)

comme modèle de travail et de contrôle à part entière.

Le modèle en plastique massif en résine acrylique beige-opaque est indéformable, fidèle aux détails et reproduit clairement les contours du modèle grâce au contraste élevé de la surface. La résine est extrêmement résistante à l'abrasion, ce qui permet d'insérer le modèle Elos PMA avec précision dans le support. Par rapport aux modèles en plâtre coulés, les modèles d'implants fabriqués en 3D peuvent être facilement retirés et réinsérés avec les analogues de modèles Elos conçus à cet effet. Cela permet une plus grande flexibilité et une plus grande sécurité lors de la fabrication et du contrôle des restaurations.

Le cas

Le patient s'est vu poser un implant Dentsply Sirona (Xive 4.5) au niveau de la 46. Après la phase de cicatrisation, l'implant devait être imagé au moyen d'un scanner intra-oral et le modèle devait être créé numériquement. Le Cerec Primescan (Dentsply Sirona/Bensheim), un scanner intra-oral de la dernière génération, a été utilisé à cet effet (Fig. **13**). Le fait qu'il n'y ait pas de poudre de contraste et que le logiciel contienne déjà un grand nombre d'implants unitaires a été particulièrement avantageux.

Comme le praticien et son laboratoire dentaire, utilisateur de longue date du logiciel exocad DentalCAD, souhaitaient tester le processus dans un premier temps, le ScanPost (Dentsply Sirona), propre au système, et l'Elos Accurate Scan Body (Elos Medtech), spécialement développé à cet effet, ont été utilisés comme corps de scannage (pilier d'empreinte intra-oral).

La géométrie de ces deux éléments est particulièrement bien adaptée pour garantir une acquisition de données de haute précision. Alors

que le ScanPost est composé d'une base en titane associée à un scanbody en PEEK, la géométrie de l'IO Scan Body dispose de surfaces aplaties qui simplifient considérablement la mise en correspondance, c'est-à-dire la superposition des données, et la rendent vérifiable.

C'est souvent à ce stade qu'il y a un léger malentendu sur la manière dont un modèle peut être créé à partir d'un ensemble de données numérisées. Il est important de comprendre que les données converties au format STL à partir d'un cliché intra-oral, sans traitement préalable dans un logiciel de modélisation, ne sont pas adaptées à l'impression 3D.

On parle ici de données STL « ouvertes », c'est-à-dire non fermées (Fig. **14**), tandis que les ensembles de données traités dans le logiciel de modélisation comprennent des corps géométriques « fermés » (Fig. **15**).

Les données intra-orales ont ensuite été transférées en ligne du cabinet dentaire au laboratoire de prothèse. Là, elles ont été transférées dans l'application CAO dentaire correspondante, dans le cas du ScanPost d'abord dans le logiciel inLab (découpe, alignement, etc.), pour être ensuite traitées comme modèle dans inLab Model. Les données de scan du IO Scan Body ont été chargées dans exocad DentalCAD (Plovdiv) pour un traitement ultérieur.

Dans les deux variantes, le prothésiste a d'abord la possibilité d'éliminer les zones de muqueuse scannées en excès et de procéder à la gestion virtuelle de la gencive en accord avec le dentiste traitant. Dans le Model Builder du programme de CAO, le prothésiste crée l'espace réservé au modèle imprimé analogique Elos Accurate. Le modèle virtuel est ainsi créé étape par étape.

La mise en œuvre : inLab et exocad DentalCAD

Dans le processus de travail suivant, le prothésiste dentaire conçoit la restauration prothétique. Comme le modèle et la restauration prothétique sont conçus à partir d'un seul jeu de données, une grande précision dimensionnelle des composants correspondants peut être garantie. De plus, il est possible de piloter en parallèle différents procédés de fabrication (en interne/hors interne) et de les utiliser indépendamment du temps.

Dans notre cas, les données de la restauration prothétique ont été fabriquées en interne par le laboratoire dentaire, tandis que les modèles d'implants étaient fabriqués par Infinident au même moment. Après environ deux jours ouvrables, le laboratoire reçoit les modèles d'implants déjà assemblés, y compris le masque gingival flexible extractible dans le cas présent, et peut continuer à les traiter. Bien entendu, le laboratoire a également la possibilité d'insérer avec précision des analogues achetés séparément dans les emplacements ou les évidements existants d'un modèle imprimé. Les analogues en deux

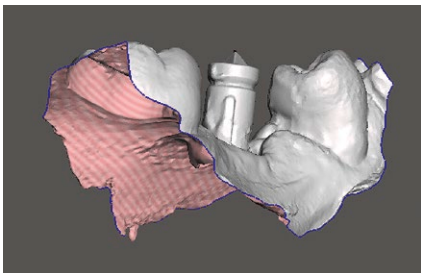

14 STL exporté directement après l'E/S ; à ne pas utiliser.

(Source : Infinident Solutions GmbH)

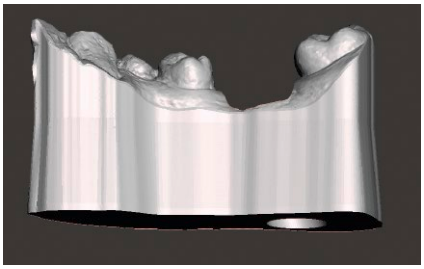

15 Après traitement dans le logiciel de modélisation ; prêt pour l'impression

(Source : Infinident Solutions GmbH)

16 Ajustement des données d'empreinte dans inLab SW (Source : Infinident Solutions GmbH)

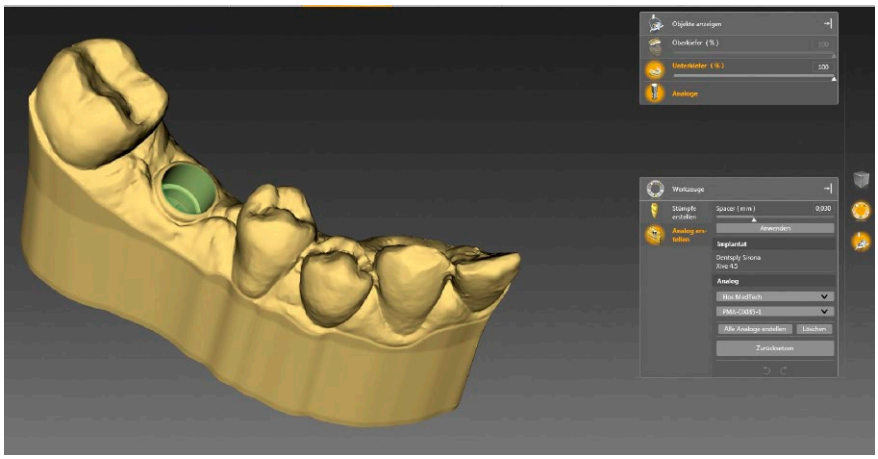

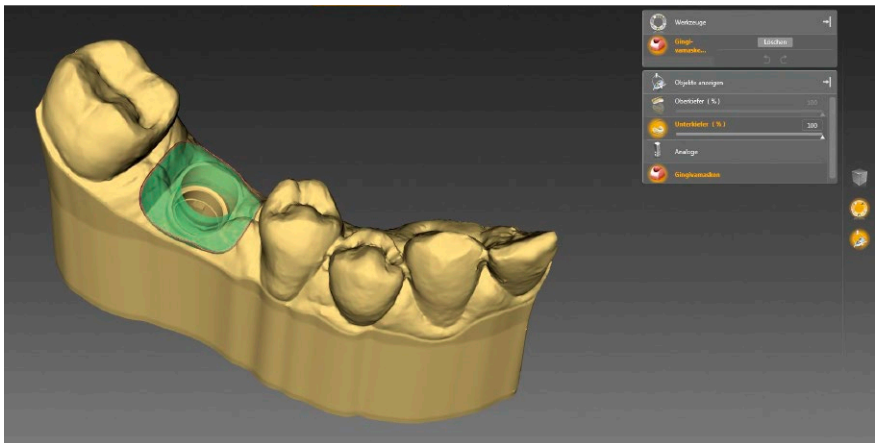

17 et **18** Création de l'assise analogue dans inLab Model (Source : Infinident Solutions GmbH)

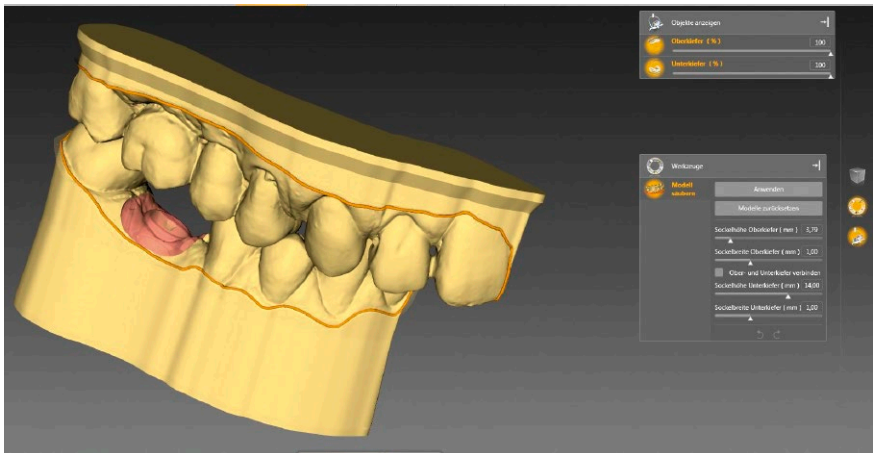

19 Modèle édité presque terminé (Source : Infinident Solutions GmbH)

parties sont insérés par voie occlusale et fixés par voie basale à l'aide d'une vis d'insertion Elos Analog Insertion Screw.

Les modèles imprimés en 3D avec les analogues Elos Printed Model insérés peuvent être ajustés dans des articulateurs traditionnels, et un arc facial peut être utilisé pour assurer le positionnement correct des modèles en fonction du patient.

Le flux de travail dentaire qui s'ensuit ne présente aucune différence par rapport aux matériaux de modèles traditionnels. Les modèles numériques sont fidèles aux détails et aux dimensions, stables sur les bords et faciles à isoler. La vérification de l'adaptation de la restauration prothétique sur le modèle est ainsi nettement facilitée.

La précision du processus de prise d'empreinte intra-orale et de modélisation numérique, combinée aux produits d'Elos Medtech et d'Infinident Solutions, élargit le champ d'application de la technologie de scannage intra-oral. Grâce au flux de travail précis et coordonné, le vide dans le flux de travail numérique des restaurations implantaires peut être comblé de manière sûre et efficace.

Conclusion

La mise en œuvre dentaire numérique des flux de travail implantologiques est entrée dans le quotidien des laboratoires et s'est établie avec succès dans les laboratoires dentaires en association avec les méthodes de fabrication conventionnelles. Les solutions ouvertes et compatibles entre le praticien et le prothésiste joueront à l'avenir un rôle de plus en plus important dans la réussite de la mise en œuvre du cas individuel du patient. Il est important d'envisager la fin du traitement dès le début. ■

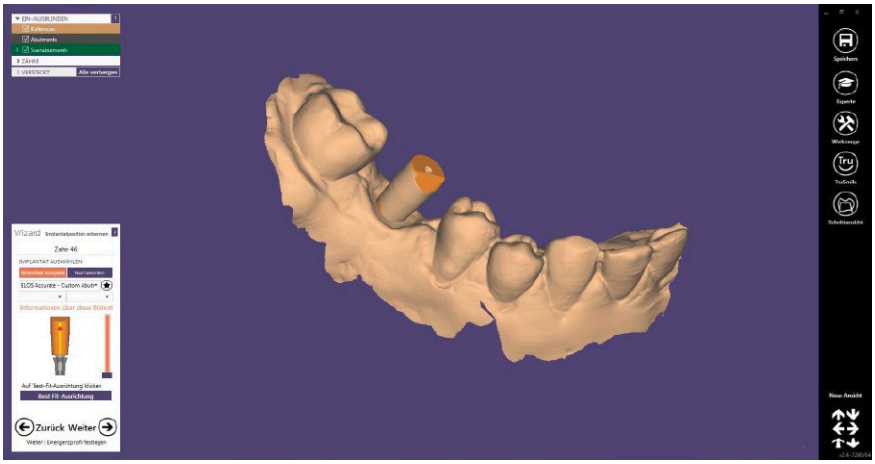

20 Correspondance du scanbody Elos IO dans le logiciel exocad

(Source : Infinident Solutions GmbH)

21 Superposition réussie de la dent 46

(Source : Infinident Solutions GmbH)

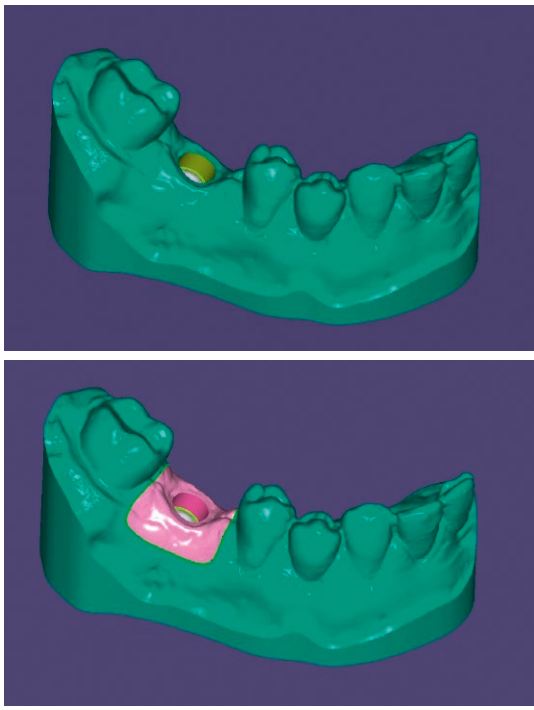

22 et **23** Création du masque gingival dans exocad DentalCAD

(Source : Infinident Solutions GmbH)

23 Le modèle Elos Accurate

(Source: Infinident Solutions GmbH)

Des professions combinées pour la santé

Auteurs
Arbor Saraci

Dr. Dr. Michael Rak

Lukas Wichnalek



Norbert Wichnalek

La dentisterie biologique place le patient et toutes les conséquences qui en découlent au centre de toutes les activités de dentisterie et de technique dentaire. Il est aujourd'hui prouvé que le métal inséré dans le corps humain est rapidement détectable dans le sang. C'est précisément là que se trouvent les grands dangers de la dentisterie, en particulier de l'implantologie. En effet, même si les matériaux sont de grande qualité, des micropolluants se trouvent à la surface du titane pur. Or, les métaux, y compris ceux contenus dans les matériaux dentaires, peuvent se dissoudre dans la salive, être ingérés et modifier ainsi durablement nos structures cellulaires, ce qui peut à son tour entraîner des intolérances et des maladies auto-immunes. Le Dr Michael Rak de Bernried et l'équipe de prothésistes dentaires de Norbert Wichnalek, Highfield.Design/Augsburg, ont mis au point une approche ingénieuse pour relever ces défis et offrir à leurs patients des soins aussi peu contraignants que possible.

Dans le cabinet du Dr Michael Rak, l'être humain n'est pas seulement littéralement au centre de tout ce qui se passe en médecine dentaire. Ici, chaque geste est axé sur des concepts thérapeutiques biologiques et dentaires. En collaboration avec l'équipe de prothésistes dentaires de Norbert Wichnalek, Highfield. Design/Augsburg, il s'est donné pour mission de traiter ses patients sans métal depuis de nombreuses années. Cette approche a notamment été renforcée par les études du Dr Dirk Duddeck de la CleanImplant Foundation, Berlin. Selon le Dr Duddeck, ni le marquage CE, ni la taille, ni le nom d'un fabricant ne peuvent garantir que les implants sont exempts de particules étrangères. Depuis près de 15 ans, il examine des implants en emballage stérile au microscope électronique à balayage. Depuis, 300 implants différents de plus de 200 fabricants ont été examinés et analysés en profondeur. Dans une étude sur les implants menée entre 2017 et 2019 en coopération avec l'université Charité de Berlin, près d'un échantillon d'implant sur trois déballé en salle blanche et analysé au MEB présentait des contaminations importantes. Des quantités significatives de particules étrangères contenant du fer, du chrome, du molybdène, du cuivre, de l'étain, du tungstène, du nickel, mais aussi des impuretés organiques et même des résidus de plastique ont été trouvées sur les surfaces stériles des implants. Ces contaminants sur les implants en emballage stérile, notamment les particules organiques issues du processus de fabrication ou d'emballage, sont soupçonnés d'être en partie responsables d'une

ostéointégration incomplète des implants dentaires ou d'une perte osseuse au début de la phase de cicatrisation. Depuis 2017, la CleanImplant Foundation a mis en place une procédure de contrôle reconnue dans le monde entier qui, en cas de surface propre et de documentation clinique suffisante, peut conduire à l'attribution de la « Trusted Quality Mark » comme distinction. En quelques mois, plus de 125.000 dentistes ont rejoint l'initiative de qualité de la CleanImplant Foundation rien que sur Facebook. Chaque mois, plus de 1 000 utilisateurs recherchent des informations fiables sur les systèmes implantaires non contaminés sur le site Internet du projet.[1] L'implant SDS utilisé dans le cas du patient présenté ici a été récompensé par ce même « Trusted Quality Mark » et a été utilisé dans le cabinet du Dr Michael Rak, notamment pour cette raison. Cependant, les auteurs de cet article vont encore plus loin et utilisent également les avantages du traitement plasma aux points névralgiques de leur flux de travail.

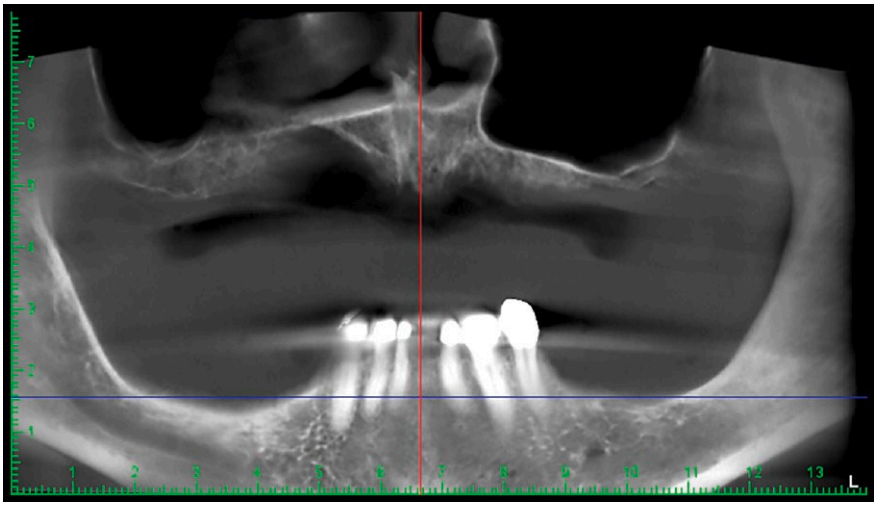

1 Situation initiale : l'OPG montre six dents antérieures mandibulaires dévitalisées avec une ostéolyse partiellement apicale, des caries secondaires et une perte osseuse horizontale dans la zone postérieure

Le cas

Le patient, âgé de 75 ans, souhaitait une nouvelle restauration de ses prothèses. Il portait une prothèse totale insuffisante au maxillaire et une prothèse partielle amovible à la mandibule sur une denture résiduelle faible et dévitalisée avec une ostéolyse discrète en partie apicale et des caries secondaires parfois massives sur les parties primaires antérieures. Le patient a refusé catégoriquement un traitement endodontique. Au lieu de cela, il a exprimé le souhait d'une restauration au moyen d'implants en céramique. L'état général du patient présentait divers problèmes de santé. Le dépistage de la CMD n'a rien révélé. Le résultat de la DVT (Fig. **1**) a révélé, outre une discrète ostéolyse apicale au niveau de la dent 42 et une perte osseuse verticale et horizontale marquée dans la zone postérieure, une diminution de la densité osseuse mesurée à l'aide des HU (Houndsfieldunits) dans une zone fortement négative, au sens d'une FDOK/NICO dans les régions 18, 17 et 13 ainsi que 23, 27 et 28.

Traitement et implantation

Avant les interventions chirurgicales, les situations ont d'abord été scannées en intra-oral avec et sans les prothèses mises en place, et un duplicata numérique des prothèses a été réalisé. Ensuite, la denture restante a été extraite avec précaution et tout a été préparé pour l'implantation immédiate des six implants céramiques SDS monoblocs prévus dans les alvéoles existantes des régions 34 à 43. Juste avant l'implan-

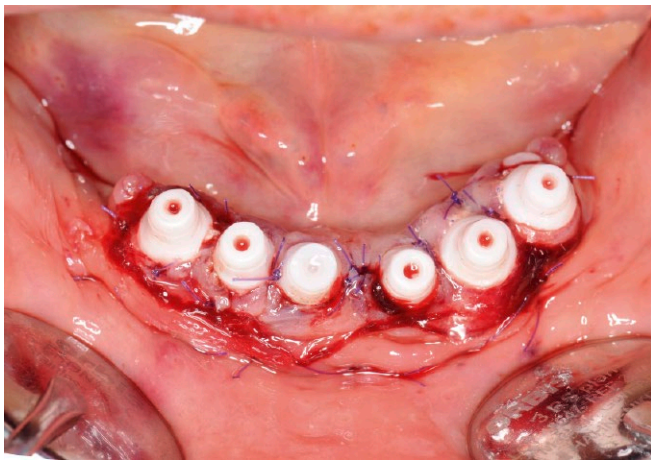

2 Implantation immédiate de six implants SDS monoblocs après extraction

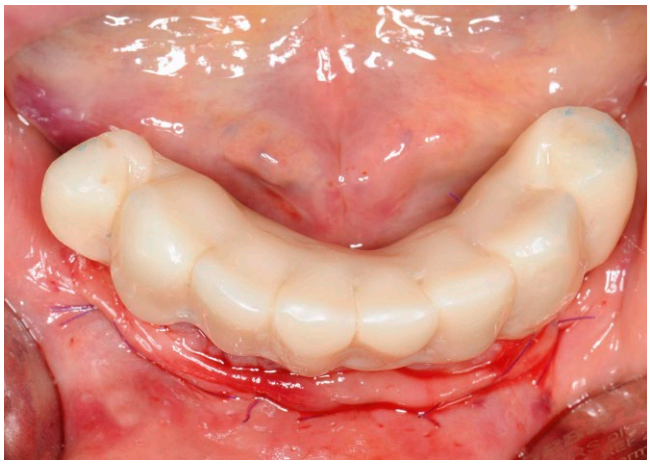

3 Les implants ont été restaurés provisoirement après l'implantation à l'aide de la pièce moulée fabriquée en laboratoire

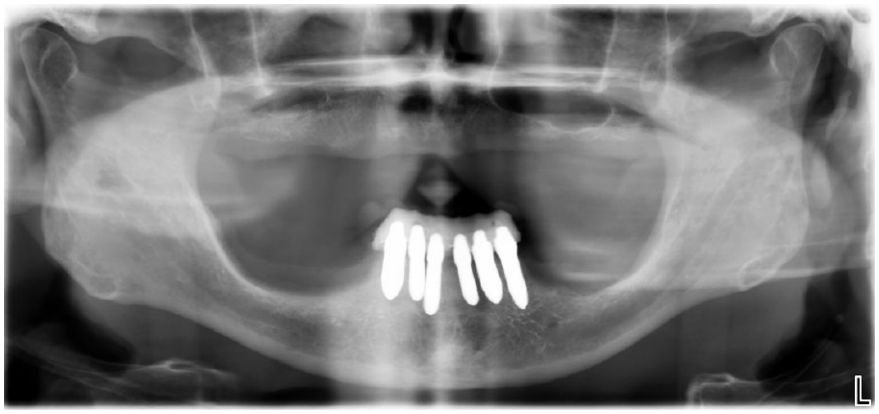

4 Cliché de contrôle : OPG postopératoire avec prothèse provisoire directe sur les implants

tation, les implants ont été nettoyés au fauteuil à l'aide d'un appareil Diener Denta Plasma (Fig. **49**) afin d'obtenir une réduction maximale des germes et donc de la charge bactérienne pour le patient (Fig. **2**). Après le nettoyage des alvéoles à l'ozone, les six implants SDS monoblocs ont été implantés à l'aide de membranes A-PRF. Après l'implantation immédiate, les implants ont été restaurés provisoirement à l'aide de la pièce moulée fabriquée en laboratoire (Fig. **3**) et la situation a été contrôlée une dernière fois par radiographie (Fig. **4**).

Solide – liquide – gazeux – Plasma !

Les plasmas sont des gaz tels que l'argon ou l'hélium, dont les molécules sont divisées par le courant ou la chaleur en électrons chargés négativement et en ions chargés positivement. Le plasma froid génère des radicaux d'azote ou d'oxygène hautement réactifs et des rayons UV dans l'air ambiant. Ces substances réactives peuvent pénétrer dans les bactéries et les cellules humaines, car le champ électromagnétique généré simultanément crée des trous dans leur membrane. Les bactéries meurent alors plus rapidement que les cellules, car leur patrimoine génétique n'est pas protégé par un noyau cellulaire. Les cellules humaines ne subissent aucun dommage si le temps d'exposition est court.[2] Dans les applications médicales, deux effets de plasma sont principalement utilisés (en 2022) :

1. pour inactiver les micro-organismes, y compris les agents pathogènes multirésistants ; 2. pour stimuler la prolifération cellulaire et la microcirculation, ce qui entraîne une régénération des tissus endommagés.[3] Les plasmas atmosphériques froids sont

des mélanges complexes de différents agents actifs tels que l'ozone, les atomes, molécules et électrons chargés, le rayonnement UV et les champs électriques élevés. Ces composants agissent en synergie sur les tissus à traiter, avec une série d'effets positifs différents. Dans le cadre du processus de cicatrisation des plaies, par exemple en cas de plaies pré- et postopératoires ou chroniques, ainsi que dans le traitement des maladies de la peau, les effets du plasma froid favorisant la circulation sanguine, réduisant les germes et régénérant la peau sont pertinents.[4] La combinaison des différents principes actifs du plasma a un effet fortement antibactérien et favorisant la cicatrisation.[5]

Le plasma en dentisterie

En médecine dentaire, le gaz naturel ozone est utilisé en médecine à une concentration compatible avec la santé pour tuer les germes et les virus.[6] Une étude réalisée en 2020 par Takao et. Al a documenté un autre effet positif dû à l'utilisation du plasma en implantologie. Les effets du traitement des nano-implants ZR avec du plasma atmosphérique froid ont été étudiés. Alors que le traitement par plasma n'affecte pas la rugosité de l'implant, une super hydrophilie a pu être obtenue.[7] Ainsi, l'activation de la surface par le plasma améliore les conditions d'une ostéointégration complète.[8] En effet, sur ces surfaces hydrophiles, cela améliore également la cicatrisation des tissus mous et garantit une fermeture sûre des tissus mous pendant la première phase critique de l'intégration de l'implant.[9]

Scannage du visage et réalisation de la prothèse dentaire

Après une période de cicatrisation appropriée de 3,5 mois, les implants sont apparus dans un environnement naturel totalement exempt d'irritation (Figs. **5** et **6**). La situation peut maintenant être numérisée à l'aide d'un scanner intra-oral et mise en correspondance avec le scan de la situation initiale, puis le patient est envoyé au laboratoire de Norbert Wichnalek. La position d'occlusion a été déterminée à partir de l'ancienne restauration et, après un scan facial, l'empreinte numérique a été mise en place virtuellement. Le patient était alors virtuellement dans le laboratoire 24 heures sur 24. Dans un premier temps, une analyse faciale indépendante du temps a ainsi été effectuée et les dents ont pu être placées en position correcte de manière analogue, l'esthétique défavorable à l'avant a en outre été corrigée et les dents antérieures du maxillaire supérieur ont été allongées (Fig.

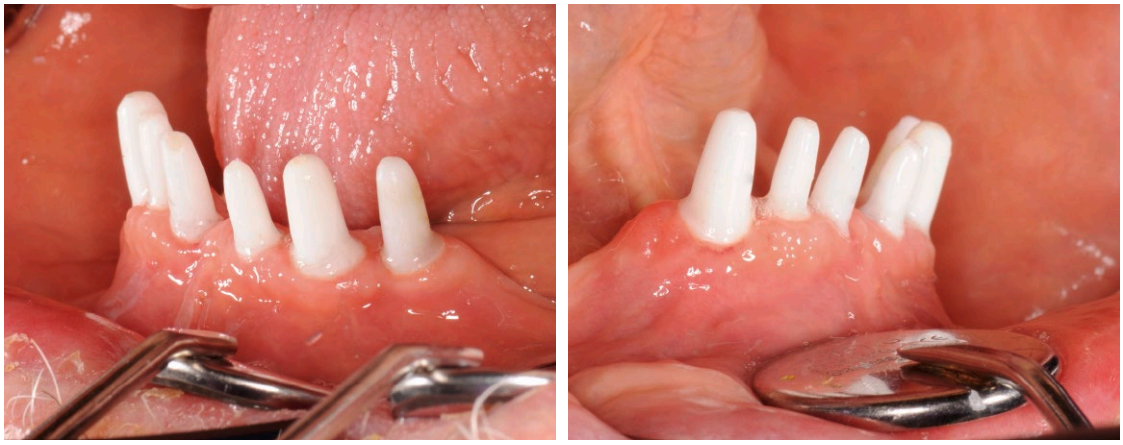

5 et **6** Après la phase de cicatrisation, les implants en une pièce ont été traités comme des moignons naturels et taillés

7 à **12** L'empreinte a été prise numériquement. L'occlusion a été déterminée à partir de l'ancienne restauration et l'empreinte numérique a été mise en place virtuellement après un scan du visage. Comme le patient était assis virtuellement 24 heures sur 24 et 7 jours sur 7 dans le laboratoire, une analyse faciale indépendante du temps a été effectuée et les dents ont pu être placées correctement en conséquence. La construction des deux barres mandibulaires a été réalisée selon le principe du backward planning.





13 à **15** Les barres ont été usinées dans l'oxyde de zirconium ultra dur Vita YZ-T white

7 à **11**). La construction des deux barres mandibulaires a été réalisée selon le principe du backward planning (Fig. **12**). Les barres ont ensuite été usinées dans l'oxyde de zirconium ultra-dur Vita YZ-T white (Fig. **13** à **15**). Pendant le processus de fraisage, l'implantation virtuelle individuelle a été complétée avec de la gencive (Fig. **16** à **18**) et les prothèses d'occlusion fabriquées numériquement en résine

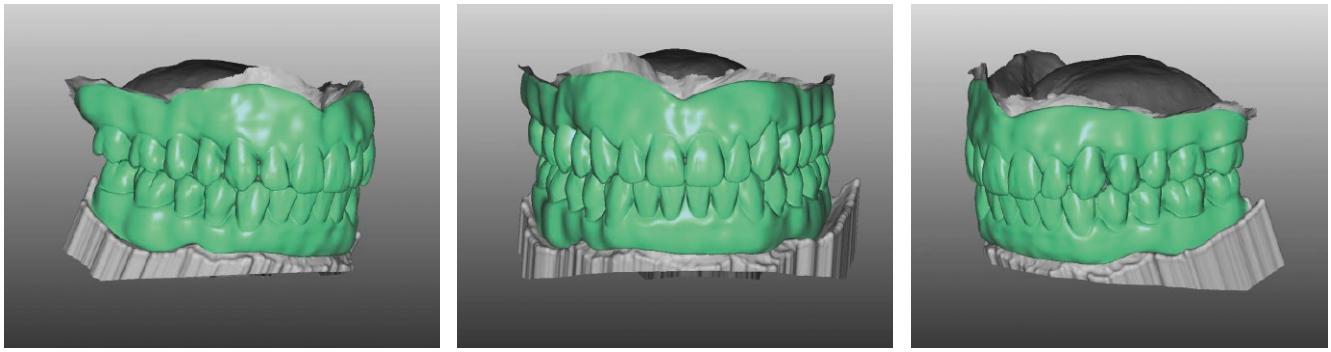

16 à **18** Pendant ce temps, l'implantation virtuelle individuelle a été complétée par de la gencive.

19 à **22** Les prothèses d'occlusion fabriquées numériquement ont été imprimées en 3D à partir de résine blanche

blanche ont été imprimées à l'aide d'une imprimante 3D (Fig. **19** à **22**). Les modèles numériques n'ont été imprimés physiquement que pour le processus de contrôle dans le cabinet dentaire, car ils se prêtaient parfaitement au transport en toute sécurité de la construction des barres et des prothèses d'occlusion réalisées jusqu'alors



23 Les barres frittées

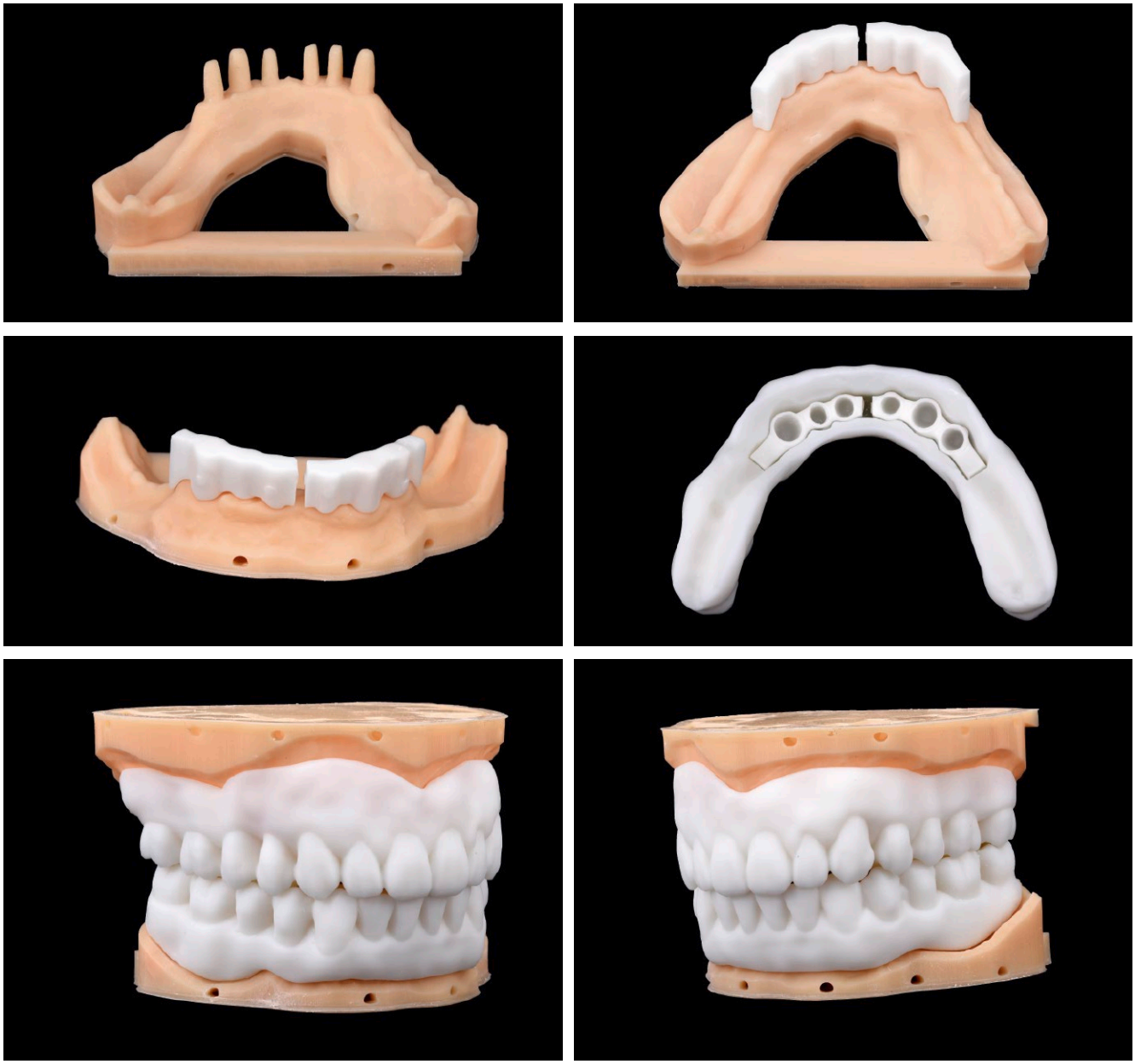

24 à **29** Les modèles numériques n'ont été imprimés physiquement que pour le processus de contrôle au cabinet dentaire, car ils se prêtaient parfaitement au transport en toute sécurité de la construction des barres et des prothèses d'occlusion réalisée jusqu'à présent vers le cabinet dentaire

30 Après des corrections minimales de l'occlusion, le cabinet dentaire a chiffré l'occlusion et les prothèses d'occlusion 3D sont retournées au laboratoire. Les armatures de la barre ont été moulées avec une empreinte fonctionnelle. Le rendez-vous suivant a déjà permis de vérifier les montages en cire des prothèses maxillaires et mandibulaires. L'occlusion a été à nouveau contrôlée, ajustée avec précision et à nouveau codée au moyen d'un enregistrement de l'occlusion.

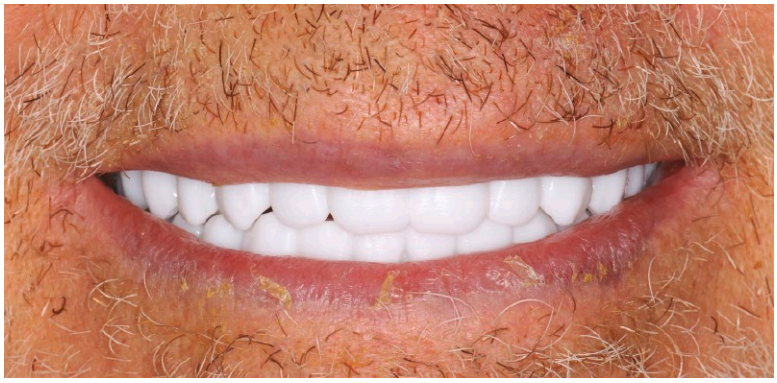

vers le cabinet dentaire (Fig. **23** à **29**). Après des corrections minimales de l'occlusion, le cabinet dentaire a chiffré l'occlusion et les prothèses d'occlusion 3D sont retournées au laboratoire (Fig. **30**). Les armatures de la barre ont été moulées avec une empreinte fonctionnelle. Le rendez-vous suivant a déjà permis de vérifier les montages en cire des prothèses maxillaires et mandibulaires. L'occlusion a été à nouveau contrôlée, ajustée avec précision et à nouveau codée au moyen d'un enregistrement de l'occlusion. Le travail a pu être achevé. Il s'agissait d'une prothèse télescopique en PEEK sur des barres en zircone à la mandibule et d'une prothèse complète en PMMA au maxillaire.

Finalisation du travail final

Les prothèses imprimées ont servi de sur-empreinte physique, remplaçant ainsi le porte-empreinte individuel. Cela permet d'économiser du temps et des ressources. Tout d'abord, les dents de confection analogues de la gamme Vita Physiodens ont été sélectionnées et, dent par dent, les dents de confection ont remplacé les dents de modèle imprimées (Fig. **31** à **39**), et les barres usinées ont été frittées et polies jusqu'à obtenir un brillant parfait

31 à **39** Le travail a pu être achevé. Il s'agissait de réaliser une prothèse télescopique en PEEK sur des barres en zircone à la mandibule et une prothèse complète en PMMA au maxillaire. Les dents de confection analogues ont d'abord été sélectionnées dans la gamme Vita Physiodens et les dents de modèle imprimées ont été remplacées une à une par les dents de confection.

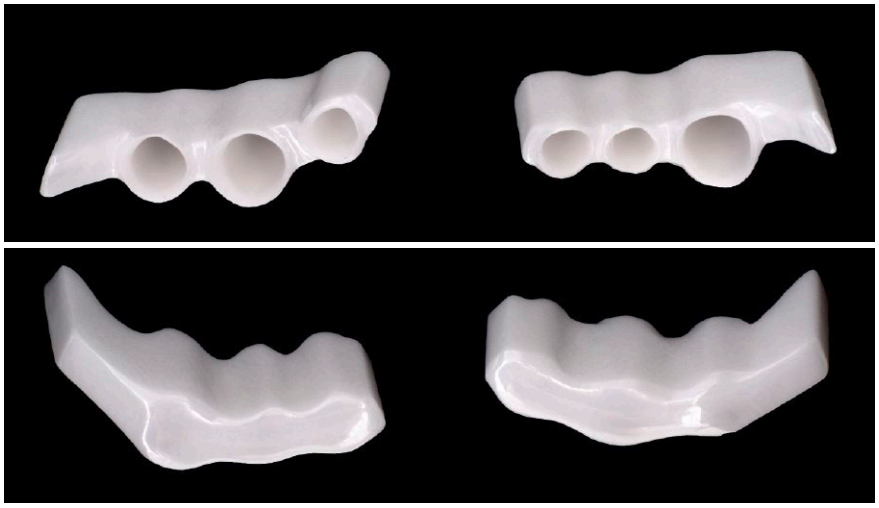

40 et **41** Les barres fraisées

(Figs. **40** et **41**). Un avant-projet a ensuite été créé sur les dents de confection mandibulaires mises en place (Fig. **42**). Pour la conception anatomique réduite de l'armature en PEEK, les dents ont été usinées à la base, fixées dans le projet et scannées. L'armature anatomique réduite a été réalisée dans l'ébauche scannée avec les dents fixées, selon la devise : autant de stabilité que possible avec un matériau d'armature plasto-élastique (Fig. **43** à **46**). Il s'agit ici du polyétheréthercétone (PEEK), une matière plastique



42 Une pré-barrière a été créée au-dessus des dents de confection mandibulaires mises en place. Pour la conception de l'armature en PEEK réduite anatomiquement, les dents ont été usinées à la base, fixées dans le prémur et scannées.

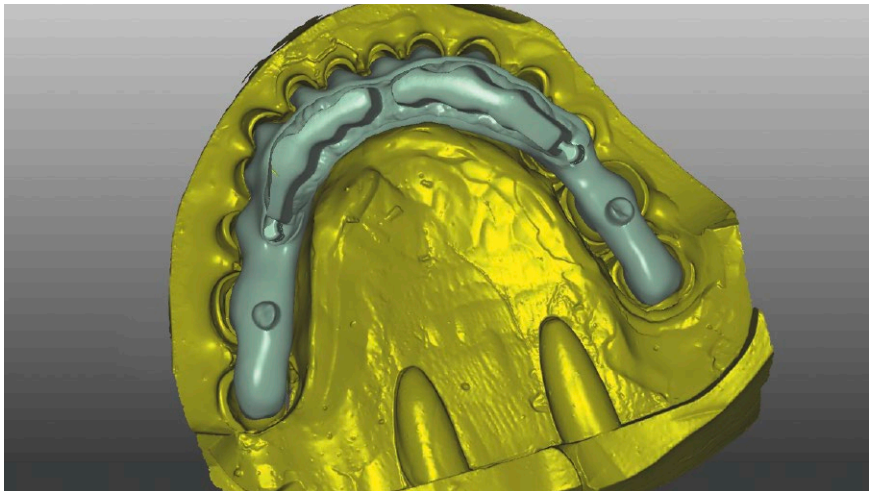

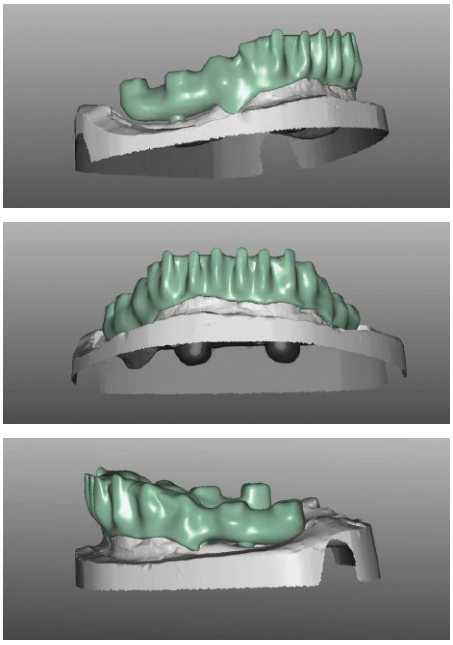

43 à **46** Dans l'avant-corps scanné avec les dents fixées, l'armature anatomique réduite a été réalisée selon la devise : autant de stabilité que possible avec un matériau d'armature plasto-élastique

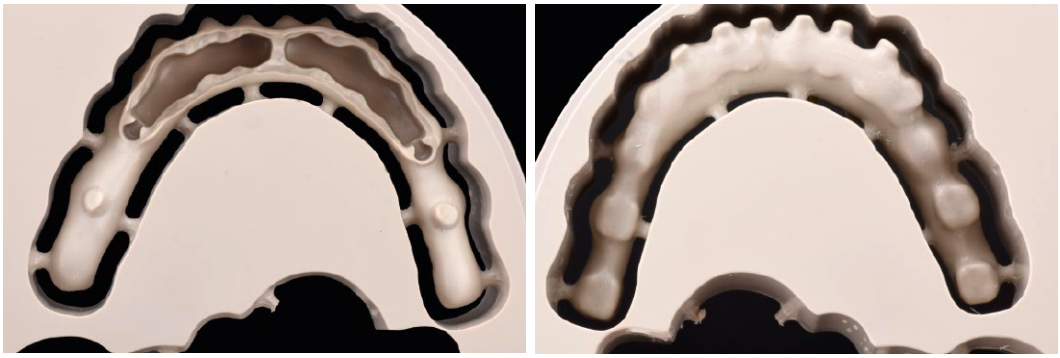

47 et **48** Les barres fraisées en Juvora-PEEK, non encore séparées. Pour une sécurité absolue, des logements pour les pièces de friction ont été placés aux deux extrémités de la barre.



49 et **50** Afin de préparer les surfaces lisses de l'armature en PEEK pour une liaison sûre avec les dents de confection, nous l'avons exposée à un mélange d'oxygène et d'argon dans la chambre à vide de notre appareil à plasma Diener Denta Plas, selon un programme spécialement enregistré et reproductible. Nous obtenons ainsi une surface mordancée et merveilleusement rétentive.

haute performance. Pour une sécurité absolue, des logements pour les pièces de friction ont été placés aux deux extrémités de la barre (Figs. **47** et **48**). Afin de préparer les surfaces lisses de l'armature en PEEK pour une liaison sûre avec les dents de confection, celle-ci a été exposée à un mélange d'oxygène et d'argon dans la chambre à vide de l'appareil Diener Denta Plasma, selon un programme spécialement enregistré et reproductible (Figs. **49** et **50**). Ce processus confère à l'armature en PEEK une surface mordancée et merveilleusement rétentive (Fig. **51** à **53**). Ainsi préparées, les dents de confection ont pu être reliées à l'armature avec la résine Vita VM



51 Pour comparer les différentes surfaces (de gauche à droite) : non traitée, ...



52 ... irradiées à 110µ et ...



53 ... la surface de l'armature PEEK attaquée avec le mélange oxygène-argon

54 à **58** Les dents de confection ont été reliées à l'armature avec la résine Vita VM CC à l'aide de la pré-couronne déjà réalisée

CC à l'aide du pré-contour déjà réalisé (Fig. **54** à **58**). La prothèse maxillaire a été terminée avec du PMMA rose, la partie gingivale de la dent 5 à 5 a été réduite pour la personnalisation (Fig. **59**) et le travail a été finalisé avec les maquillants Vita Akzent LC et les masses gingivales Vita VM LC (Fig. **60** à **66**). Les logements pour les pièces de friction ont été fermés avec du composite et peuvent être facilement rouverts si nécessaire et complétés avec les pièces de friction en zirco-

59 La prothèse maxillaire a été terminée avec du PMMA rose et la partie gingivale a été réduite de la dent 5 à 5 pour la personnalisation

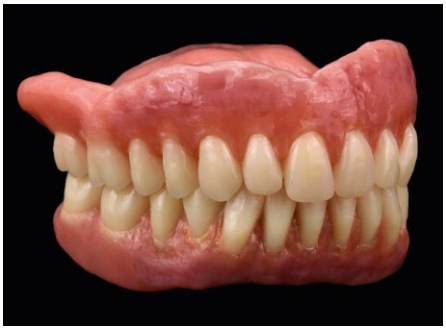

60 à **66** Le travail a été achevé avec les maquillants Vita Akzent LC et les masses gingivales Vita VM LC

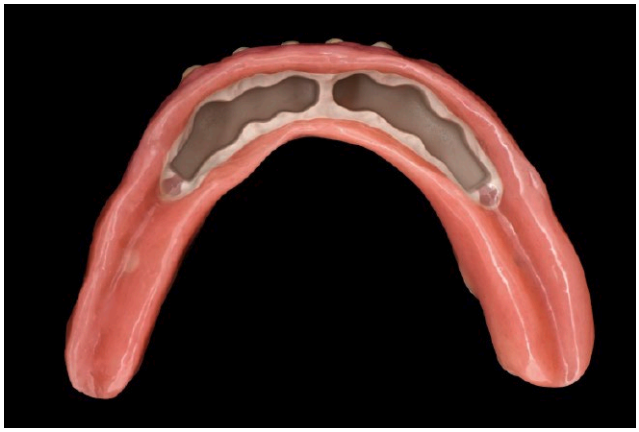

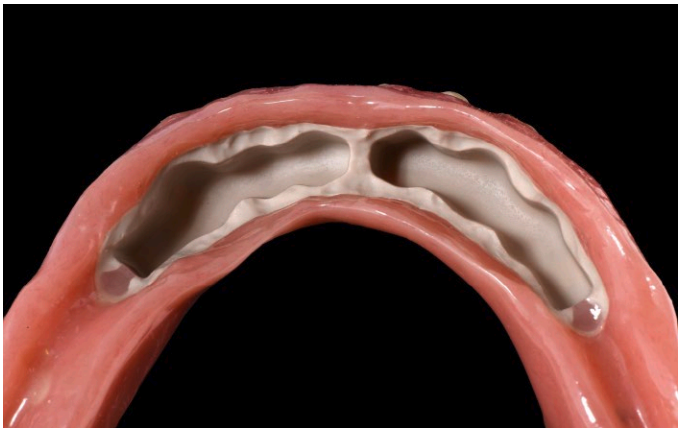

67 et **68** Vue basale : les logements pour les pièces de friction ont été fermés avec du composite et peuvent être facilement rouverts si nécessaire ...



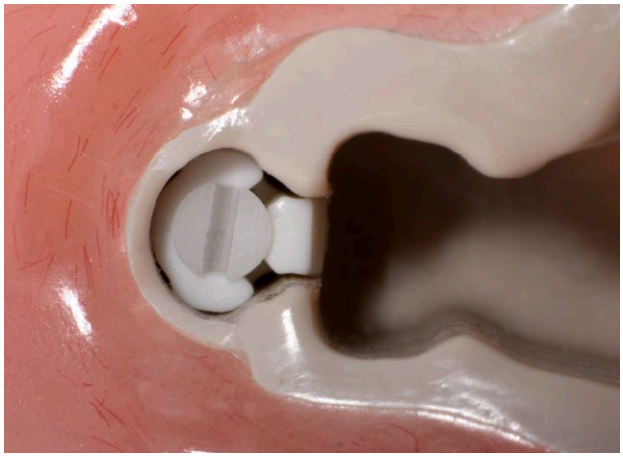

69 et **70** ... et être complétés par les pièces de friction en zircone et résine fournies

71 Le travail terminé et préparé pour le transport au cabinet dentaire selon le procédé plasma standard de Highfield

ne et résine fournies (Fig. **67** à **70**). Enfin, l'ensemble de la construction a été emballé selon le concept standard de nettoyage au plasma dans l'esprit de la « Highfield-Clean-Prostethics » (Fig. **71**), désinfecté via le plasma et remis au cabinet dentaire pour la date de mise en place.

Le plasma dans les laboratoires dentaires

Le plasma permet de combiner des résines hautes performances, comme le PEEK, avec d'autres matériaux, comme l'oxyde de zirconium. L'activation et le mordançage des surfaces avec un mélange gazeux ionisé d'oxygène et d'argon permettent dans de nombreux cas de renoncer à l'utilisation d'apprêts. Les radicaux d'oxygène augmentent la tension de surface et le bombardement d'atomes d'argon produit un effet de micro-sablage qui modifie la topographie de la surface à l'échelle nanométrique et constitue une base de rétention. L'absence d'agents de couplage minimise le risque pour les patients allergiques. Le bombardement ionique généré dans le plasma à basse pression entraîne l'élimination des contaminants organiques à l'échelle nanométrique par

des processus physiques/chimiques. Les bactéries et les virus sont éliminés. L'utilisation du plasma offre un complément efficace à la gestion de l'hygiène dans les laboratoires et les cabinets dentaires, notamment dans le contexte d'une législation de plus en plus stricte. Les piliers, toutes les structures et superstructures prothétiques, les prothèses dentaires, les accessoires dentaires, les bridges, les prothèses, les attelles et les appareils orthodontiques peuvent être désinfectés avec du plasma basse pression. Cela s'applique également aux réparations, aux prothèses dentaires portées, aux prothèses en résine, aux prothèses partielles et aux prothèses implantaires présentant une éventuelle contamination fongique.[10]

Date de mise en place au cabinet dentaire

Dès que les prothèses finales sont arrivées du laboratoire au cabinet, les barres sont placées sur les implants (Figs. **72** et **73**) et cimentées solidement avec Ketac Zem. Les prothèses sont ensuite mises en place et leur assise est à nouveau vérifiée visuellement. Il est agréable de voir à quel point l'ensemble s'intègre harmonieusement dans son environnement naturel. L'esthétique optimisée de la face avant est également bien mise en valeur. (Fig. **74** à **81**). Enfin, l'assise correcte de la situation a été contrôlée à l'aide d'une radiographie (Fig. **82**).

Discussion

En 2013 déjà, Luigi Canullo et Al ont publié une étude clinique sur la préparation des piliers. Ils y ont comparé les résultats cliniques après deux procédures différentes de préparation des piliers avant leur mise en place chez le patient. Dans un groupe, les piliers ont été traités à la vapeur d'eau chaude, tandis que dans l'autre groupe, ils ont été traités au moyen d'un réacteur à plasma d'argon. Après deux ans, on a constaté une résorption osseuse péri-implantaire significativement plus élevée dans le groupe traité à la vapeur d'eau chaude par rapport au groupe dont les piliers avaient été traités au plasma.[11] Dans sa prise de position, le Deutscher Arbeitskreis für Hygiene in der Zahnmedizin (DAHZ) s'est demandé si les résultats de l'étude de Canullo et Al n'étaient pas dus à une contamination microbienne différente, mais à des modifications de la surface des piliers à la suite du traitement au plasma, qui ont ainsi conduit à une attache tissulaire péri-implantaire plus stable.[12] Les modifications de surface à base de plasma sont également utilisées depuis les années 1960 pour concevoir et optimiser des surfaces biopertinentes. Ainsi, le traitement plasma permet d'améliorer la biocompatibilité ou la bio-fonctionnalité des dispositifs médicaux tels que les implants. Les matériaux et équipements de laboratoire utilisés pour la culture de cellules ou l'analyse de fluides biologiques, par exemple, acquièrent la fonctionnalité souhaitée grâce au traitement plasma (d'Agostino et al. 2005). L'utilisation du plasma pour inactiver ou tuer des micro-organismes est un autre domaine qui fait l'objet de recherches intensives depuis les années 1960. Les procédés de stérilisation et de désinfection établis, qui reposent sur l'utilisation de températures élevées, de rayonnements radioactifs ou sur l'action de produits chimiques hautement réactifs et généralement toxiques, ne sont pas applicables à de nombreux produits et champs d'application dans le domaine de l'hygiène et de la médecine. Le plasma offre ici une alternative prometteuse - d'autant plus que l'on sait désormais que le plasma permet non seulement d'inactiver ou de tuer les

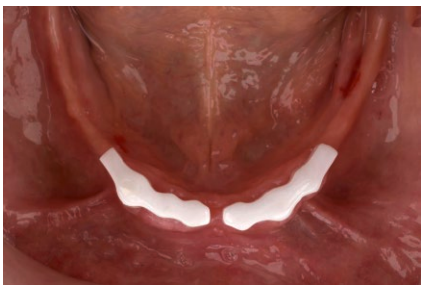
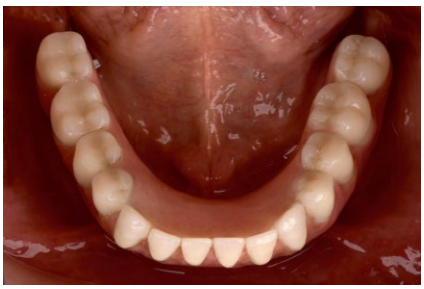

72 à **74** Les barres sont scellées avec du ciment Ketac Zem et leur positionnement correct est contrôlé par radiographie

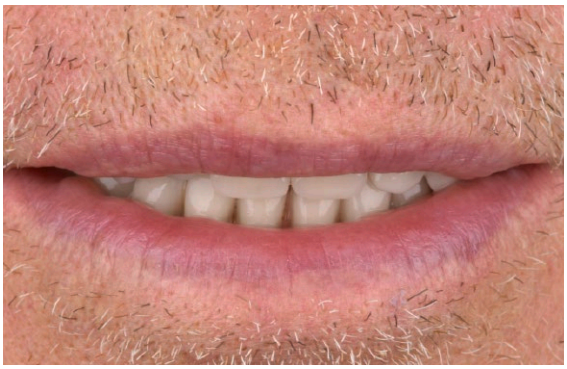

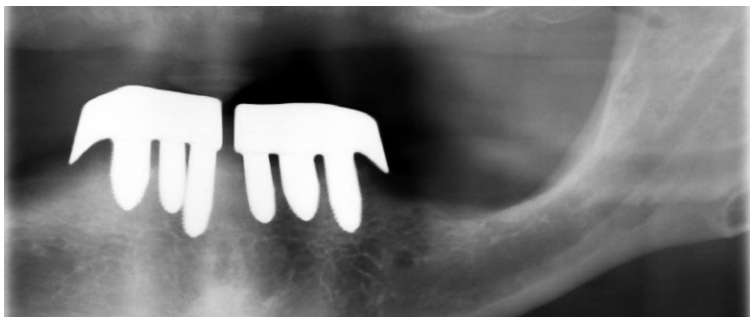

75 à **82** Les travaux mis en place s'intègrent harmonieusement dans leur environnement naturel et le patient était visiblement satisfait du résultat

micro-organismes et les virus, mais aussi d'éliminer complètement la matière organique. Cela ouvre de toutes nouvelles perspectives pour les applications du plasma dans le domaine de l'hygiène et du contrôle des infections, compte tenu de la découverte, ces dernières années, de nouvelles protéines transmettant les infections (par exemple les prions), qui ne peuvent pas être attaquées par les méthodes de stérilisation et de décontamination traditionnelles. De plus, aucune résistance des micro-organismes à l'action du plasma n'a été signalée à ce jour et le plasma est également efficace contre les micro-organismes multirésistants (Moreau et al. 2008 ; Daeschlein et al. 2012, 2014).[13] On sait donc que le traitement des implants avec certains plasmas peut entraîner, outre le nettoyage, la désinfection ou la stérilisation, une modification de la surface dont l'effet est une meilleure interaction avec les tissus environnants (os ou tissus mous) et, en fin de compte, une meilleure intégration des implants. Un tel effet est également discuté dans différentes publications pour les implants après traitement au plasma d'argon. Il est tout à fait probable que le traitement au plasma d'argon utilisé par Canullo et Al ait également modifié la surface des piliers et influencé la cicatrisation.[14] Les résultats positifs de Canullo, les résultats de l'étude du Dr Dirk Duddeck et tous les avantages connus de la médecine plasmatique nous ont conduits à décider ensemble non seulement de renoncer complètement à tous les métaux, mais aussi de nettoyer et de désinfecter soigneusement tous nos dispositifs médicaux incorporés dans un corps humain à l'aide de plasma. ■

Sources

1 pip - Implantologie pratique et prothèse implantaire, numéro 3/2020, p. 92
2 https://m.thieme.de/viamedici/klinik-faecher-dermatologie-1532/a/heilendes-plasma-30127.htm
3 https://de.wikipedia.org/wiki/Plasmamedizin
4 https://www.bvmed.de/de/technologien/haut/plasmamedizin-in-der-wundheilung
5 https://medizin-und-technik.industrie.de/plasma-medizin/plasma-in-der-medizin-wirkung-bei-chronischen-wunden/
6 www.dahz.org/faq/muessen-implantat-abutments-sterilisiert-werden
7 https://www.relyon-plasma.com/auswirkungen-der-plasmabehandlung-auf-die-bioaktivitat-von-zirkoniumdioxid-implantaten/
8 https://www.zmk-aktuell.de/fachgebiete/implantologie/story/per-plasma-aktivierung-verbessert-actilink-die-voraussetzungen-fuer-osseointegration-__10705.html
9 https://www.dimagazin-aktuell.de/implantologie/weichgewebsmanagement/story/das-prf-konzept-im-praktischen-einsatz__7671.html
10 www.plasma.com/niederdruckplasma-zahntechnik-dentalmedizin/
11, 12 www.dahz.org/faq/muessen-implantat-abutments-sterilisiert-werden
13 Metelmann HR, Woedtke T, Weltmann KD, Plasmamedizin - Kaltplasma in der medizinischen Anwendung, 2016, Springer-Verlag Berlin Heidelberg
14 www.dahz.org/faq/muessen-implantat-abutments-sterilisiert-werden

Contact
Cabinet de Dentisterie biologique Dentisterie environnementale et Implantologie céramique
Dr med. Dr méd. dent. Michael Rak
Wettersteinstraße 9
D-82347 Bernried am Starnberger See
Tel.. : 08158 2656
info@praxis-dr-rak.de
www.praxis-dr-rak.de

Technique dentaire
Norbert Wichnalek
62, Hochfeldstraße
D-86159 Augsbourg
Tél. : 0821 571212
Télécopieur : 0821 5892553
info@wichnalek-dl.de
www.wichnalek-dl.de

Vitae

Dr med. Dr med. dent. Michael Rak a fait ses études de médecine dentaire à l'université Ruprechts-Karl de Heidelberg de 2003 à 2008 et a obtenu son diplôme de dentiste. Il a ensuite poursuivi ses études de médecine humaine à la LMU de Munich. Il a également obtenu son autorisation d'exercer en 2014. Pendant ses études de médecine, il a effectué son internat dans le cabinet de chirurgie maxillo-faciale du Dr Georg Hägler à Munich et dans le cabinet dentaire de Susanne Berthold, également à Munich. Le Dr Rak est spécialisé dans la dentisterie biologique et les implants en céramique et a suivi les cours de dentisterie environnementale et d'hypnose dentaire. Depuis 2014, il participe également à des formations continues sur la dentisterie biologique avec le Dr Ulrich Volz (SDS) à la Swiss Biohealth Klinik/Suisse.

Ayant grandi en Italie, **Arbnor Saraci** s'est installé en Allemagne en 2014, où il a commencé sa formation de prothésiste dentaire après avoir effectué un stage au laboratoire dentaire Wichnalek et fréquenté l'école militaire de Zirkonzahn. Après avoir obtenu son brevet de compagnon en 2016, il a suivi la Military School Advance et, en 2017, la formation intensive au Centre international de formation Novadent à Manille avec le conférencier Shoji Sasaki du Osaka Ceramic Training Center. En 2018, il a suivi le cursus DEGUZ de technicien dentaire en environnement ainsi que la formation continue intensive au Centre international de formation Novadent à Manille. La même année, il a remporté avec Lukas Wichnalek la première place du concours Zirkonzahn « 10 ans de Prettau Zirkon » et a publié ses premières publications. En 2019, lui et Lukas Wichnalek ont été les sommités du Sommet de la dentition. En outre, Arbnor Saraci occupe une place au sein du comité de rédaction d'un journal destiné aux jeunes prothésistes dentaires. Arbnor Saraci continue à se former en Belgique et à l'étranger sur des sujets liés à la technique dentaire et à la photographie dentaire.

Lukas Wichnalek a commencé sa formation de prothésiste dentaire en 2014, a suivi l'école militaire en 2015 et, un an plus tard, la Ranger School de six mois chez Enrico Steger/Zirkonzahn à Bruneck, dans le Tyrol du Sud. En 2017, il a suivi une formation intensive au Centre international de formation Novadent à Manille avec le conférencier Shoji Sasaki du Centre de formation en céramique d'Osaka. En 2017, il a remporté la première place du Kuraray Noritake Award en conception CAO de niveau 2, avant de passer son examen de compagnon un an plus tard. Lukas Wichnalek a suivi le curriculum DEGUZ pour devenir prothésiste dentaire environnemental et la formation continue intensive au centre de formation international Novadent à Manille. En 2018, il a remporté la première place au concours Zirkonzahn « 10 ans de Prettau Zirkon » avec Arbnor Saraci et fait également partie du comité de rédaction d'un journal pour jeunes prothésistes dentaires. Depuis 2018, il publie des articles dans des revues spécialisées et, en 2019, Arbnor Saraci et lui ont été les sommités du Sommet de la dentisterie. Lukas Wichnalek suit régulièrement diverses formations en Allemagne et à l'étranger sur des sujets de technique dentaire et de photographie dentaire.

Norbert Wichnalek a obtenu son diplôme de compagnon en 1987 et sa maîtrise de prothésiste dentaire en 1993 à Munich. Un an plus tard, il a ouvert son propre laboratoire dentaire. De 1996 à 2014, Norbert Wichnalek a enseigné la pratique dentaire à l'école professionnelle 2 d'Augsbourg. Depuis 2013, il est précurseur et co-développeur dans l'utilisation de la technologie plasma en dentisterie et depuis 2012, il est conférencier pour DEGUZ Umwelt-Zahntechnik. Norbert Wichnalek est l'auteur de plus de 100 publications spécialisées en Allemagne et à l'étranger. Son laboratoire se concentre sur les prothèses dentaires en harmonie avec l'homme, les prothèses sans métal et la technologie plasma.

La rédaction recommande

RÉCESSIONS GINGIVALES ET PÉRI-IMPLANTAIRES

Les patients atteints de récessions craignent de perdre leurs dents ou leurs implants et expriment fréquemment des doléances fonctionnelles et esthétiques. Face à cette situation, de plus en plus de praticiens souhaitent répondre favorablement à leurs demandes. Cependant, beaucoup d'entre eux se disent perdus devant la somme des données cliniques publiées et les multiples protocoles opératoires proposés, dont la pertinence clinique n'est pas toujours vérifiée. Sans oublier que « les biais cognitifs et l'effet mode » sont souvent néfastes dans les phases d'apprentissage ou de perfectionnement.
Par conséquent, l'objectif des auteurs est de mettre à la disposition du plus grand nombre possible de collègues un ouvrage traitant du traitement des récessions de la gencive ou de la muqueuse péri-implantaire et répondant de manière juste, précise et claire aux principales questions qu'ils se posent. ■

Auteurs : Sophie-Myriam Dridi, Sofia Aroca
Éditeur : ESPACE ID (10 novembre 2022)
Plus d'infos : 352 pages | broché | Collection Médecine Buccale id
ISBN : 978-2361340957
Langue : Français
Prix : 218,00 EUR

CRÉER, GÉRER, DÉVELOPPER UN CABINET DE GROUPE

La hausse des loyers, le soutien émotionnel qu'apporte le travail en collectivité, ou encore la mutualisation des coûts et tâches périphériques nous motivent à nous regrouper au sein d'une même structure.
Notre formation initiale ne nous fournit pas les clés essentielles pour devenir le leader d'un cabinet de groupe et le faire perdurer sur le long terme. Cet ouvrage vous propose d'approcher les bases et connaissances nécessaires à l'exercice de groupe en cabinet : formes de cabinet existantes, valeurs et missions communes, organisation du travail, appréhender les aléas du travail en équipe, gestion des conflits et création d'une politique commune d'approche des soins et du patient, relation entre les différents associés, éléments importants du succès.
Toutes les thématiques sont abordées et décortiquées pour répondre à chaque question qui pourrait se poser. ■

Auteurs : Ronen Kurower, Edmond Bihnas
Éditeur : CAHIERS DE PROTHESES (10 novembre 2022)
Plus d'infos : 150 pages | broché | Guide professionnel – CdP
ISBN : 978-2843614514
Langue : Français
Prix : 39,00 EUR

Comment le laboratoire devient pionnier dans le flux de travail numérique

Le scanner intra-oral est un instrument du flux de travail dentaire. Souvent, le prothésiste dentaire est prédestiné à se placer là aussi à la pointe de la numérisation. En se rendant au 40e Salon international d'odontologie, l'IDS, qui se tiendra du 14 au 18 mars 2023 à Cologne, il peut encore renforcer son expertise, comme l'esquisse Christian Ehrensberger dans les lignes qui suivent.

Dans ce pays, c'est le plus souvent le prothésiste dentaire qui est à l'origine du passage du monde analogique au flux de travail numérique. En effet, 75% des laboratoires dentaires utilisent déjà un scanner extra-oral. En revanche, seuls 10 à 15 % des cabinets dentaires allemands utilisent un scanner intra-oral[1]. La tendance est toutefois à la hausse. Certains laboratoires reçoivent déjà 90% de leurs empreintes dans un seul paquet de données.

Artisanat de pointe et technophilie : le laboratoire dentaire est classiquement le précurseur de la numérisation – au sein de la branche dentaire et également en comparaison avec d'autres branches. Photo : Koelnmesse / IDS Cologne / Hanne Engwald

L'état de la technique : études et flux de travail en équipe

D'un point de vue scientifique, le « numérique » est utile dans de nombreux cas. En effet, au moins pour les restaurations unitaires et les petits bridges, le scanner intra-oral constitue depuis longtemps une alternative sérieuse à la prise d'empreinte conventionnelle[2].

Le côté pratique de la médaille se présente ainsi : Si le dentiste découvre des imperfections lors de l'observation à l'écran, il peut facilement scanner à nouveau et procéder à des compléments. Pour l'équipe de prothésistes dentaires, il en résulte par la suite diverses simplifications dans l'ensemble du flux de travail, car des étapes telles que le choix du porte-empreinte, la préparation du matériau d'empreinte, l'attente des temps de prise et de désinfection ainsi que toutes les étapes de la fabrication d'un modèle physique sont supprimées[3].

Il faut toutefois noter que : La prise d'empreinte numérique ne doit en aucun cas être privilégiée dans tous les cas par rapport à la prise d'empreinte conventionnelle. Tout dépend de la situation clinique initiale. En particulier dans le cas d'une mâchoire édentée avec plusieurs implants, d'une empreinte collective/superposée dans la technique télescopique et, en général, dans les zones nettement infragingivales, le choix se portera généralement sur l'alternative analogique avec un élastomère moderne.

Le flux de travail numérique commence avec le scanner extra- ou intra-oral – dès le début, le laboratoire assiste le dentiste.

Photo : Koelnmesse / IDS Cologne / Thomas Klerx

Procédés analogiques classiques en action : exemple de « prise d'empreinte avec élastomères ».

Photo : Koelnmesse / IDS Cologne / Harald Fleissner

Un matériau d'empreinte classique avec de précieuses informations supplémentaires : le silicone A contient un indicateur de couleur qui reflète visuellement le processus de prise à l'aide du dégradé de couleur de « prune » à « orange » 1:1. Photo : Koelnmesse / IDS Cologne / Harald Fleissner



Les flux de travail numériques se différencient et sont aujourd'hui disponibles pour différentes disciplines comme la prothèse implantaire et la prothèse totale.

Photos : Koelnmesse / IDS Cologne / Hanne Engwald (5), Thomas Klerx (6)

L'industrie dentaire continue à développer ces matériaux en toute logique, parallèlement aux progrès réalisés dans le domaine numérique. Les objectifs sont les suivants : La fluidité, la plasticité et un faible degré de réticulation pendant la prise d'empreinte, l'élasticité et la résistance à la déchirure (en particulier dans la zone des limites de préparation) après la prise, ainsi que la stabilité dimensionnelle, une bonne reproduction des détails

et une hydrophilie (intra-orale) élevée. Les propriétés mentionnées ci-dessus sont toujours légèrement améliorées et équilibrées par la génération suivante de matériaux d'empreinte. Il est donc recommandé de discuter à intervalles réguliers du choix du matériau d'empreinte avec l'équipe dentaire et de procéder à des ajustements si nécessaire.

Le laboratoire dentaire joue le rôle de chef de file dans les nombreuses options de fabrication possibles (par ex. CFAO, impression 3D).

Photos : Koelnmesse / IDS Cologne / Hanne Engwald (5), Thomas Klerx (6)

Le prothésiste dentaire est plus proche du numérique

Avec le numérique, il y a tout lieu de penser que le prothésiste dentaire, fort de sa riche expérience, accompagnera activement ses partenaires de la profession dentaire dans leur choix d'un scanner intra-oral et les aidera activement à utiliser au mieux l'appareil - ou les appareils - après l'investissement. En effet, compte tenu de la multifonctionnalité, la tendance pourrait à l'avenir aller vers des scanners secondaires. En outre, le prothésiste peut prendre lui-même un cliché intra-oral (pas à des fins de diagnostic, bien sûr, mais pour sa propre analyse). Cela peut s'avérer particulièrement utile pour les cas complexes.

L'empreinte numérique est bien accueillie par de nombreux patients. En effet, ils trouvent cette alternative plus agréable et ont l'impression de pouvoir respirer plus librement.

Pour l'équipe dentaire, la prise d'empreinte numérique et le processus qui l'accompagne permettent de gagner du temps et facilitent l'hygiène. Il va de soi que le choix se fait en fonction des conditions cliniques et des préférences personnelles du dentiste. Dans bien des cas, le prothésiste dentaire apporte sa grande expertise, souvent décisive, en raison de son expérience numérique et de son rôle de pionnier dans ce domaine.

Développer ses compétences à l'IDS

Dans de nombreux laboratoires, l'impulsion initiale pour l'introduction des technologies numériques a été

Salon international d'odontologie : Information pure et détente pure – par exemple sur la piazza centrale entre les halls.

Photos : Koelnmesse / IDS Cologne / Thomas Klerx

donnée par la visite d'un IDS. En effet, c'est là que le prothésiste dentaire découvre toutes les tendances dentaires et peut notamment se faire une idée complète des progrès de la dentisterie numérique. En comparant les scanners intra-oraux de nombreuses entreprises concurrentes de l'industrie dentaire, idéalement avec ses partenaires dentistes, il pourra déterminer avec précision quels modèles sont les plus adaptés à une collaboration en équipe.

« Je suis impatient de voir quels concepts numériques éprouvés et innovants, y compris les scanners intra-oraux actuels, susciteront un intérêt particulier à l'IDS », déclare Mark Stephen Pace, président du comité directeur de la Fédération allemande de l'industrie dentaire (VDDI). « Je me réjouis surtout de l'atmosphère unique qui nous entourera à l'occasion du 100e anniversaire de l'IDS – une expérience unique qui n'aura lieu qu'en 2023 ! » ■

Mark Stephen Pace, président du conseil d'administration de la Fédération allemande de l'industrie dentaire (VDDI)

Photo : Dentaurum/Andreas Fabry

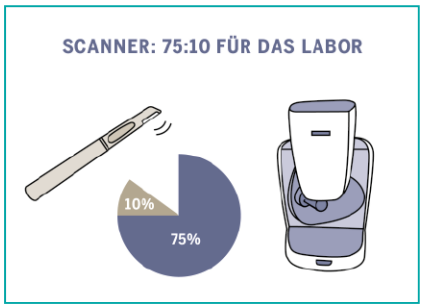

75 :10 est un résultat exceptionnel dans le domaine sportif et montre à quel point le laboratoire dentaire est clairement à l'avant-garde de la numérisation.

Source : Rebmann B. Heinzmann, V., Leonhard, E. : ATLAS DENTAL - Les marchés européens /// Structures, défis et scénarios. GFDI Société pour la promotion de l'industrie dentaire mbH, représentée par Heibach M et Sticklies B (éd.). Cologne 2018

Littérature

1 Rebmann B, Heinzmann V., Leonhard E : ATLAS DENTAL - Les marchés européens /// Structures, défis et scénarios. GFDI Société pour la promotion de l'industrie dentaire mbH, représentée par Heibach M et Sticklies B (éd.). Cologne 2018

2 Boeddinghaus M, Breloer ES, Rehmann P, Wöstmann B: Accuracy of intraoral digital and conventional impresseions in patients. Clin Oral Investig 19, 2027-2034 et Brosniac P, Rehmann P, Wöstmann B: Comparison of an indirect impression scanning system and two direct intraoral scanning systems in vivo. Clin Oral Investig 23. 2421-2427 (2019), comme cité dans Rehmann P, Schlenz MA, Wöstmann B : Abformung in 2022 - alles nur digital ? DENTAL KOMPAKT. 8f. (2022)

3 Rehmann P, Schlenz MA, Wöstmann B : L'empreinte en 2022 - tout n'est plus que numérique ? DENTAL KOMPAKT. 8f. (2022)

Restaurations vissées avec la bague d'espacement Unit

L'utilisation de bagues d'espacement Unit avec les bases de collage correspondantes (piliers esthétiques) garantit une très bonne adaptation à la situation clinique et un ajustement hermétique. Les cas suivants illustrent la procédure et l'application clinique des différents piliers.

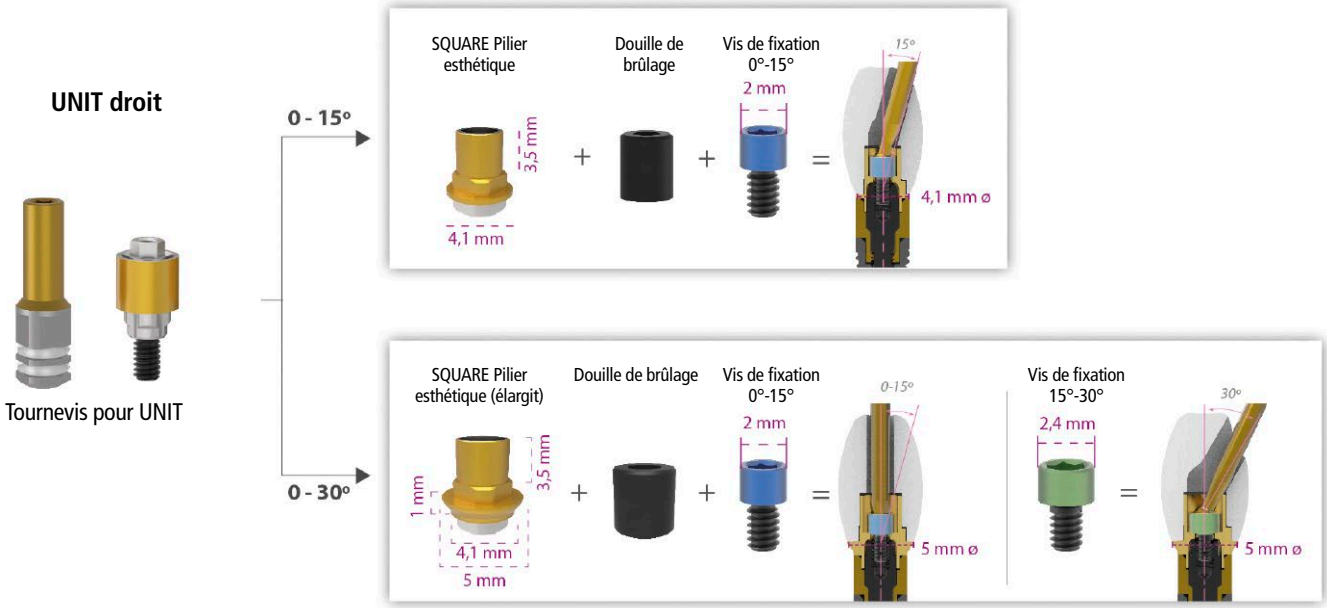

1 Lors du choix du pilier esthétique (la base adhésive), il est possible de choisir entre deux formes : la version droite ou la version élargie.

Les restaurations implanto-portées peuvent être scellées ou vissées. Les paramètres de décision sont : outre la préférence du praticien, des facteurs prothétiques tels que la distance par rapport au plan d'occlusion, l'esthétique et l'inclinaison axiale de l'implant par rapport à la couronne.[1,2] Pour une restauration vissée directement sur l'implant, on préfère souvent un pilier UCLA. Cela entraîne des imprécisions dans la connexion pilier-implant en raison du processus de coulée. Un ajustement non étanche entre le pilier et l'implant entraîne une infiltration bactérienne dans l'espace, ce qui peut conduire à une péri-implantite.[3-5]

L'utilisation de manchons d'espacement pour les restaurations unitaires (piliers Unit) garantit le positionnement correct du pilier dans l'implant. Cela empêche la pénétration des bactéries et donc la colonisation bactérienne dans cette zone.[4,5] Cela permet de visser sur cette douille d'espacement une base adhésive sur laquelle une armature est fabriquée à l'aide d'une douille calcinable. La couronne peut ainsi être fabriquée sans contraintes thermiques, puis scellée sur la base adhésive. Un autre avantage est que l'ajustement optimal entre le pilier et la base de collage n'est pas affecté. Une fois que la couronne a été

Contact
Dr. Eduardo Anitua
Eduardo Anitua Foundation
C/ Jose Maria Cagigal 19
01007 Vitoria/Espagne
Tél.: +34 945160653
eduardoanitua@eduardoanitua.com

2 et **3** Un wax-up de l'armature de la couronne est d'abord réalisé sur la base de l'auxiliaire calcinable. Ensuite, le wax-up est séparé de la base adhésive et coulé, et une couronne E-max est fabriquée.

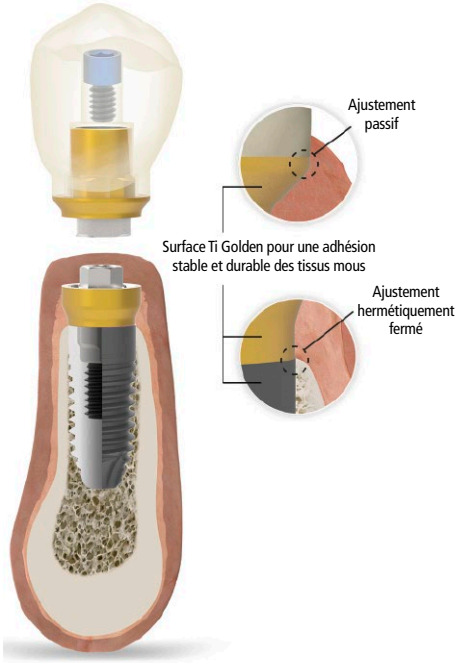

4 et **5** Une fois la couronne e.max terminée, l'ajustement sur la base de collage et sur le maître-modèle est vérifié et envoyé au cabinet pour essayage

essayée par le patient, elle peut être scellée sur la base de collage (le pilier esthétique). Lors du choix de ce pilier esthétique, il est possible de choisir entre deux formes : la version droite ou la version élargie. Chacune de ces deux variantes permet une inclinaison du canal de la vis par rapport à la base de collage : de 0° à 15° pour la variante droite, de 15° à 30° pour la variante étendue (Fig. **1**). Ces deux options offrent de multiples possibilités pour un profil d'émergence optimal, pour des canaux de vis inclinés et donc pour une esthétique optimale.

Cas cliniques

Cas 1 : Base adhésive droite

Une patiente (43 ans) a dû subir une extraction de la 44 après une fracture verticale de la racine. L'implantation a eu lieu deux mois plus tard et, après trois mois supplémentaires, la fabrication de la couronne finale sur une douille d'espacement Unit a été planifiée. Tout d'abord, un wax-up de l'armature de la couronne est réalisé sur la base de la pièce auxiliaire calcinable. Le wax-up est ensuite séparé de la base adhésive, coulé et une couronne e.max est fabriquée (Fig. **2** et **3**). Une fois la couronne terminée, l'ajustage sur la base de collage est d'abord vérifié sur le maître-modèle avant que la couronne ne soit envoyée au cabinet pour essayage (Fig. **4** et **5**). Si tout est satisfaisant, la couronne terminée est scellée sur la base de collage (Fig. **6**). La radiographie de contrôle à un an montre que la restaura-

6 Enfin, la couronne est scellée sur la base de collage

tion prothétique est toujours bien en place et qu'il n'y a pas de perte osseuse marginale (Fig. **7**).

Cas 2 : Base de collage élargie

Dans ce cas également, la 11 a dû être extraite après une fracture radiculaire. Conformément au plan de traitement, une implantation immédiate avec mise en charge immédiate a été réalisée. La prothèse provisoire pour la mise en charge immédiate a été fabriquée sur une douille d'espacement Unit et mise en place 24 heures après l'implantation (Figs. **8** et **9**). La fabrication de la restauration finale a eu lieu six mois après la pose de l'implant. En raison de l'inclinaison axiale de l'implant d'environ 15° par rapport à la couronne, une base de collage élargie a été utilisée. Cela permet une angulation du canal de la vis jusqu'à 30°, d'où il résulte ultérieurement un profil d'émergence naturel dans la zone de l'incisive centrale (Fig. **10** à **12**). L'armature de la couronne est fabriquée comme dans le premier cas, sans retirer ou remplacer la douille d'écartement Unit de la bouche. La liaison entre les tissus mous et la douille d'espacement Unit est très stable grâce à sa surface spéciale en Ti-Gold. Comme la douille d'espacement n'est plus retirée, la liaison avec la gencive n'est pas non plus rompue et n'a donc pas besoin de se reformer constamment. L'armature de la couronne est conçue par CAD/CAM, fraisée et ensuite recouverte de céramique. La couronne terminée est scellée sur la base de collage. L'utilisation de facettes supplémentaires dans la zone antérieure améliore encore l'esthétique (Fig. **13**).

Discussion

Une grande partie des complications dues à une mise en charge immédiate comprennent un descellement de l'implant, voire la perte de la prothèse, l'apparition de composants prothétiques et une précision d'adaptation insuffisante de la prothèse. Dans la plupart des cas, ces problèmes peuvent être contournés par l'utilisation d'une entretoise. De plus, on obtient une meilleure précision d'adaptation et un taux d'erreur plus faible. Même si une mise en charge immédiate n'est pas prévue, une entretoise peut con-

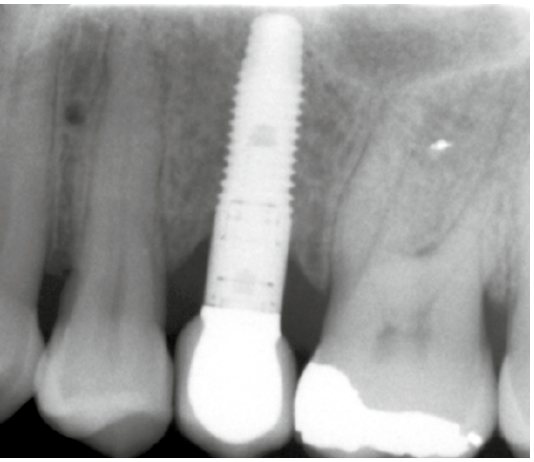

7 La radiographie de contrôle, un an plus tard, montre que la restauration prothétique est correctement positionnée

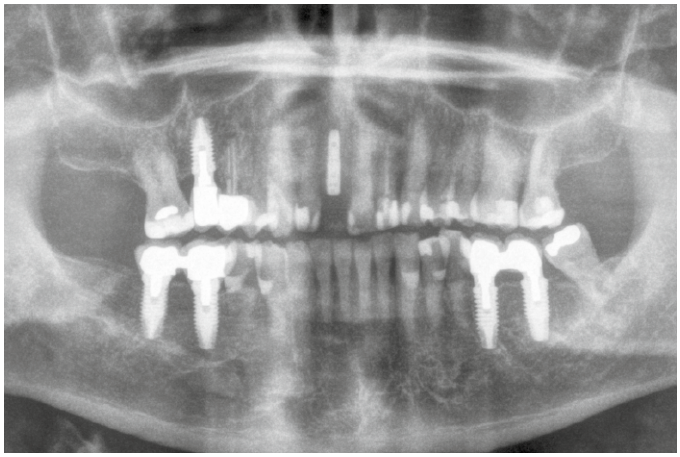

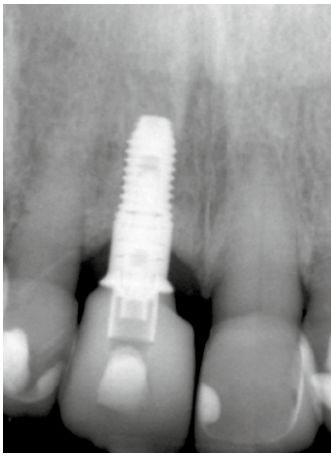

8 et **9** La prothèse provisoire pour la mise en charge immédiate dans le deuxième cas de patient a été fabriquée sur une douille d'espacement Unit et mise en place 24 heures après l'implantation.

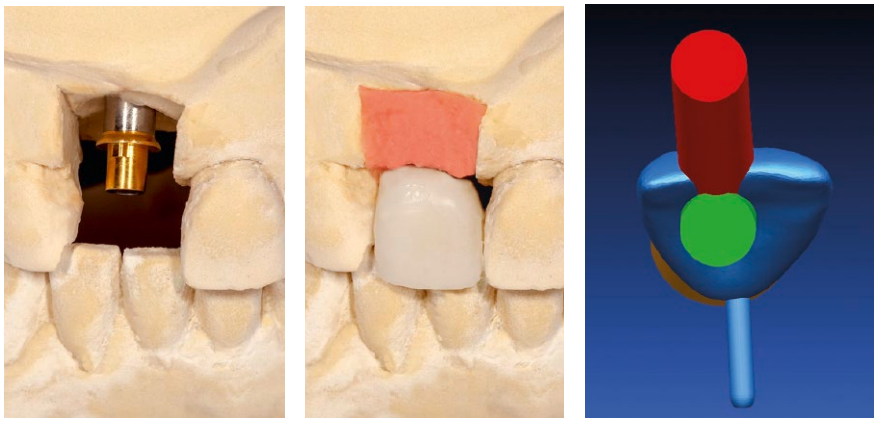

10 à **12** La connexion entre les tissus mous et la douille d'espacement Unit est très stable grâce à sa surface spéciale en Ti-Gold. En raison de l'inclinaison de l'axe de l'implant d'environ 15° par rapport à la couronne, une base de collage élargie a été utilisée. Cela permet une angulation du canal de la vis jusqu'à 30°, ce qui se traduit plus tard par un profil d'émergence naturel dans la zone de l'incisive centrale.

13 La couronne terminée s'intègre de manière parfaitement esthétique dans son environnement

tribuer à une meilleure adaptation dans la zone implant-pilier et à une fabrication plus facile de la prothèse.[7] La surface des entretoises a été modifiée de manière à s'adapter aux tissus mous. Il en résulte une connexion stable et solide dans le temps et l'architecture gingivale est préservée.[8]

Conclusions

L'utilisation de bases adhésives en combinaison avec les gaines d'espacement Unit offre des options de traitement pour différentes situations cliniques – même dans les cas où une mise en charge immédiate est prévue. Il en résulte des solutions simples pour la plupart des situations rencontrées dans la pratique clinique quotidienne. ■

Bibliographies

1 Wittneben JG, Joda T, Weber HP, Bräger U. Screw retained vs. Cement retained implant-supported fixed dental prosthesis. Periodontology 2000, Vol. 73 ; 2017 : 141-151.

2 Michalakis KX, Hirayama H, Garefis PD. Restaurations implantaires retenues par ciment ou par vis : une revue critique. Int J Oral Maxillofac Implants. 2003; 18:719-728.

3 Bagambisa FB, Kappert HF et Schilli W. Cellular and molecular biological.events at the implant interface. J CranioMaxillo-Facial Surgery 1994; 22:12-17.

4 Anitua E, Piñas L, Begoña L, Orive G. Long-term retrospective evaluation of short implants in the posterior areas: clinical results after 10-12 years. J Clin Periodontol. 2014 avr;41(4):404-11.

5 Abrahamsson I, Berglundh T, Glantz PO, Lindhe J. The mucosal attachment at different abutments. Une étude expérimentale chez le chien. J Clin Periodontol. 1998 Sep ; 25(9):721-7.

6 Kern M, Att W, Fritzer E, Kappel S, Luthardt RG, Mundt T, Reissmann DR, Rädel M, Stiesch M, Wolfart S, Passia N. Survie et complications des implants dentaires uniques dans la mandibule édentée suite à un chargement immédiat ou différé : un essai clinique randomisé et contrôlé. J Dent Res. 2018 ; 97 :163-170.

7 Bin S, Hao Z. [Dental implant restoration abutment selection]. Hua Xi KouQiang Yi Xue Za Zhi. 20171 ; 35 : 124-126.

8 Blázquez-Hinarejos M, Ayuso-Montero R, Álvarez-López JM, Manzanares-Céspedes MC, López-López J. Différences histologiques dans l'adhésion des tissus connectifs aux piliers implantaires traités au laser et aux piliers implantaires standard pour implants dentaires. Une étude pilote expérimentale chez l'homme. Med Oral Patol Oral Cir Bucal. 2017 1; 22: e774-e779.

La technique dentaire est si belle

Le laboratoire dentaire Hilsenbek AG emploie des prothésistes dentaires talentueux et ambitieux. Les lecteurs de DL (Dental Labor) l'ont constaté dans les numéros précédents. Nous vous présentons maintenant le travail de Daniela Leicht, qui fait également partie de l'équipe de la pépinière de talents d'Asperg.

Auteurs
ZTM Barbara Blum,
médecin-dentiste
Asperg
www.hilsenbek-zahntechnik.de

ZT Daniela Leicht

Pour ce travail, elle a utilisé Prettau Zirkon de Zirkonzahn. Le fraisage a été réalisé en interne avec les machines CFAO du laboratoire de Zirkonzahn. Les bases de collage en titane proviennent également de cette entreprise.

Auparavant, il fallait colorer la zircone individuellement, ce qui n'est plus nécessaire aujourd'hui.

Dans notre entreprise, les reconstructions d'implants de ce type sont toujours réalisées avec le matériau Prettau Zirkon, en raison de sa stabilité. Seule la face avant a été construite en tant que cutback et ensuite recouverte de céramique sur la face labiale. Nous sommes ainsi sûrs de notre choix. ■

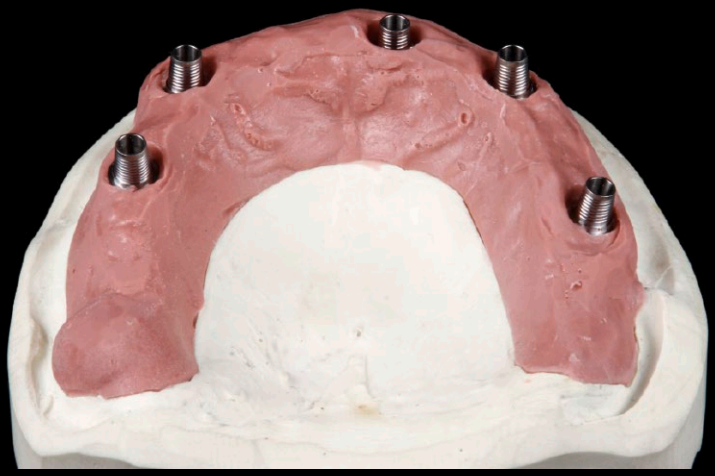

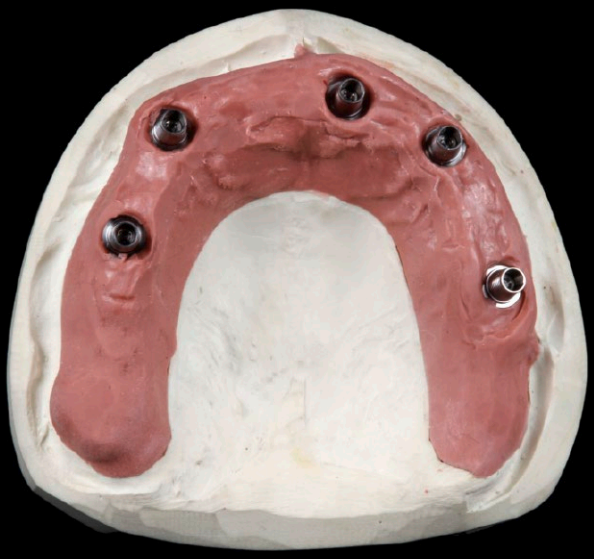

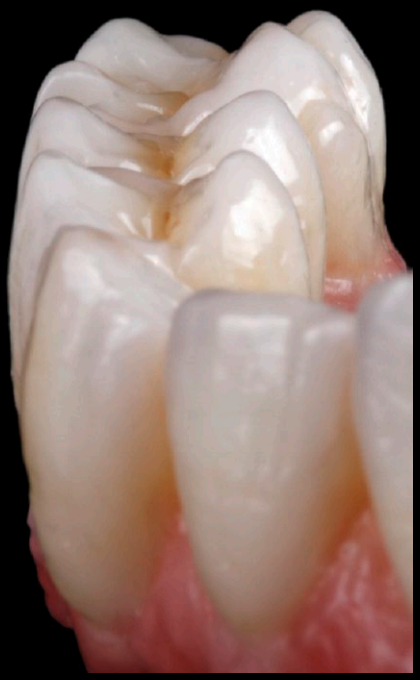

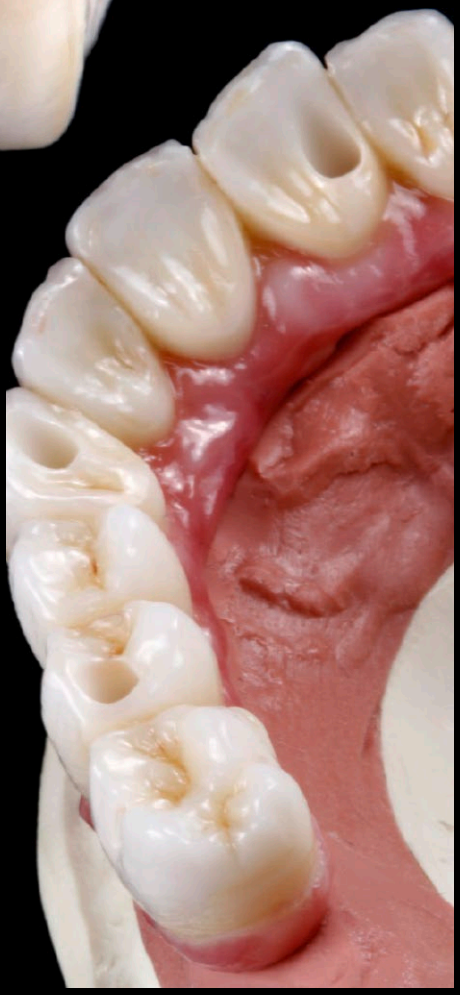

NE MANQUEZ PAS LE PROCHAIN NUMÉRO

Tout simplement magnifique

C'est évident : nos dents ont une grande indéniable influence sur l'apparence d'une personne. De belles dents signalent la santé, la jeunesse, la vitalité et la séduction. Toutefois, une gencive saine et une harmonie fonctionnelle entre la mâchoire supérieure et inférieure font également partie de l'image esthétique globale. Les prothésistes dentaires se situent souvent à mi-chemin entre les souhaits des patients, qui s'inspirent souvent d'une image idéalisée, et la volonté d'imiter parfaitement la nature. Plusieurs articles spécialisés montrent, à l'aide d'études de cas passionnantes, comment réussir ce grand écart et ce qui est aujourd'hui possible avec différents matériaux et procédés.

Ce numéro sera publié le 28 février 2022.

dental labor france

Revue internationale de la technologie dentaire, No. 6 : 2ème Année, Novembre - Décembre, 2022

À PROPOS DE NOUS

Directeur de la publication : Burkhard P. Bierschenck
Directrice éditoriale et du texte : Dr Angelika Schaller
Responsable éditoriale adjointe : Barbara Schuster
Consultant scientifique en prothèse dentaire : Eric Liebmann
Assistante de rédaction : Madeleine Golke
Pour joindre la rédaction écrire à redaction@bc-publications.com
Gestion de l'édition/publicité et gestion des ventes :
Elke Zimmermann (responsable), publicite@bc-publications.com
Directrice du marketing et d'abonnement :
Mariella Röhrl, marketing@bc-publications.com
Graphiste responsable & Design : Joachim Ullmer

Ont collaboré à ce numéro :
Dr Eduardo Anitua, Barbara Blum, Christian Ehrensberger, Thomas Hack, Daniela Leicht, Eric Liebmann, Dr Dr Michael Rak, Arbor Saraci, Lukas Wichnalek, Norbert Wichnalek et autres

PÉRIODICITÉ

L'e-paper **dental labor france** est publié bimestriel sous la forme d'un numéro double.
Il y a six numéros par an.

SERIVCE ET COORDONNÉES POUR LES ODRES DE LIVRES SPÉCIALISÉS

Verlag Neuer Merkur, service client, 74569 Blaufelden, Allemagne,
T (079 53) 88 36 91, F (0 79 53) 88 31 60, adresse mail : buchbestellung@fachbuchdirekt.de

L'ADRESSE POSTALE

dental labor france est édité par BC Publications International, une société du BC Publications GmbH, Behringstraße 10, D-82152 Planegg,
T +49.(0)89.31 89 05 – 0, F +49.(0)89.31 89 05 – 38 (en même temps, l'adresse de toutes les personnes concernées), Site web: www.dental-labor-france.fr

Directeur exécutif : Burkhard P. Bierschenck

NOTIFICATION DE DROIT D'AUTEUR ET DROIT DE L'ÉDITION

Aucune responsabilité n'est acceptée pour les manuscrits et images non demandés. Le journal et tous les articles individuels et les illustrations qu'il contient sont protégés par le droit d'auteur. Dès l'acceptation du manuscrit, le droit de publication ainsi que les droits de traduction, d'octroi de droits de réimpression, de stockage électronique dans des bases de données, de production de tirés à part, de photocopies et de microcopies sont transférés à l'éditeur BC Publications GmbH. L'auteur concède également à l'éditeur les droits exclusifs suivants d'utilisation de la contribution, illimité quant au temps et au lieu :

• le droit à l'enregistrement lisible par machine et au stockage électronique sur un support de données et dans la base de données en ligne de l'auteur ou d'un tiers, au téléchargement dans un ordinateur propre ou tiers, à la reproduction sur écran et à la mise à disposition dans une base de données hors ligne propre ou tierce pour une utilisation par des tiers.

• l'utilisation secondaire totale ou partielle et l'octroi de licences pour des traductions et comme publications électroniques. Toute utilisation et reproduction en dehors des limites fixées par la loi sur le droit d'auteur n'est pas autorisée sans le consentement de l'éditeur. Toutes les informations, résultats, etc. contenus dans cette publication ont été préparés par les auteurs au mieux de leurs connaissances et vérifiés par eux et l'éditeur avec le plus grand soin. Néanmoins, les erreurs de contenu ne peuvent pas être complètement exclus.

Par conséquent, toutes les informations sont fournies sans aucune obligation ou garantie de la part de l'éditeur ou des auteurs. Ils ne garantissent pas et n'acceptent pas la responsabilité pour toute inexactitude dans le contenu (exclusion de la responsabilité du produit).

Lieu de juridiction : Munich, Allemagne

© BC Publications International, une société du BC Publications GmbH.

Les textes de la section « Editorial » et les autres contributions signées par un nom par nom reflètent l'opinion personnelle de l'auteur. Cela ne correspond pas nécessairement à l'opinion de l'équipe éditoriale dans tous et chacun des cas.

Coordonnées bancaires de l'éditeur : Münchner Bank, IBAN DE51701900000002183382, BIC GENODEF1M01

Version allemande : das dental labor, Verlag Neuer Merkur GmbH, Behringstr. 10, 82152 Planegg;
Version norvégienne : Tenner i fokus, Norges Tannteknikerforbund, C J Hambros Plass 2 C, 0164 Oslo;
Version polonaise : Dental Labor, PZWL Wydawnictwo Lekarskie sp. z. o. o., ul. Gottlieba Daimlera 2, 02-460 Warszawa;
Version roumaine : OTDR – Ordinul Tehnicienilor Dentari Romania, Attila Dombai, Soseaua Iancului 4B-4K, sector2, 021723 Bucuresti;
Version russe : Larsen Dent spol. s.r.o., Havlickova 382/6, Teplice 41501;
Version espagnole : Ediciones Especializadas Europeas S.A., C/. Joaquim Molins, 5, 4.°, 2.a, ES-08028 Barcelona;

AUTEURS RECHERCHÉS

Pour soutenir notre équipe de rédaction, nous recherchons dès que possible des esprits créatifs disposant d'un savoir-faire et d'une expertise dans le domaine dentaire technologie.
En suivant le modèle de la version allemande, dental labor france est d'une étendue rédactionnelle unique.

Participez à ce projet et soyez présent dès le début de la création d'un journal électronique prometteur.

Attention:

En ce moment, nous recherchons également quelques nouveaux membres pour le conseil consultatif du magazine dl france.

Avons-nous piqué votre intérêt? Alors, n'hésitez pas à nous contacter par courriel à

redaction@bc-publications.com

Les auteurs potentiels sont invités à envoyer leur curriculum vitae et quelques échantillons de leur travail. Nous nous réjouissons de vous voir rejoindre notre équipe prochainement!

dental labor France

2104008 © Adobe Stock - nenetus

www.dental-labor-france.fr

ICX-ACTIVE *LIQUID*

Le traitement à l'acide à haute température permet de créer la micro-rugosité particulière de la surface de l'implant ICX.
La topographie qui en résulte, fournit une structure idéale pour l'apposition de cellules.

89,- €*
par ICX-ACTIVE LIQUID Implant
*TVA en sus

- Très bonne stabilité primaire
- ostéointégration fiable
- manipulation simple et facile des piliers
- clarté dans le traitement prothétique implantaire
- particulièrement adapté à la réhabilitation immédiatete

PROGRESSER PAR L'INNOVATION

medentis® medical

www.medentis.com